

# ATLARDA VÜCUT YAPISININ ÖNEMİ

BAZI ATLAR NEDEN DAHA BAŞARILIDIR?

Dr. Gökçe Yıldırım

*“Anneme...”*

NOBEL TIP KİTABEVLERİ


## ÖNSÖZ

Atlarda vücut yapısının performans ve ortopedik sağlık üzerinde etkili olduğu M.Ö 360'lı yıllardan beri bilinmektedir. Atlarda vücut yapısının performans ve ortopedik sağlığa etkilerini ortaya koyan bilimsel çalışma sayısı 1990'lı yıllardan sonra büyük artış göstermiştir. Gelişmiş ülkelerde atların vücut yapısının performans ve ortopedik sağlık ile ilişkisi daha net bir şekilde anlaşılmaya çalışılırken, ülkemizde bu konudaki araştırma ve Türkçe kaynak eksikliği düşündürücüdür.

Atların kullanım alanları ve beklenen verimleri farklıdır. Yarış, binek, gösteri, engel atlama, dayanıklılık, yük çekme gibi alanlarda kullanılan at ırklarının vücut yapıları da farklıdır. Bununla birlikte ülkemizde atın kullanıldığı en yaygın ve büyük alan at yarışı endüstrisidir. Bu nedenle bu kitapta öncelikli olarak İngiliz ve Arap atlarının beden yapıları üzerinde durulmuştur.

Adnan Menderes Üniversitesi, Veteriner Fakültesi, Anatomi Anabilim Dalı'nda yüksek lisans ve doktora çalışmalarım (2003-2013), Camerino Üniversitesi Veteriner Fakültesi (2008-İtalya), Colorado State Üniversitesi At Ortopedisi Araştırma Merkezi (2010-2011-ABD), Vilnius Kolejinde (2012-Litvanya) yaptığım araştırmalar ve elde ettiğim bilgiler ışığında meydana gelen bu kaynağın Atçılık sektörüne faydalı olmasını dilerim.

**Dr. Gökçe YILDIRIM**



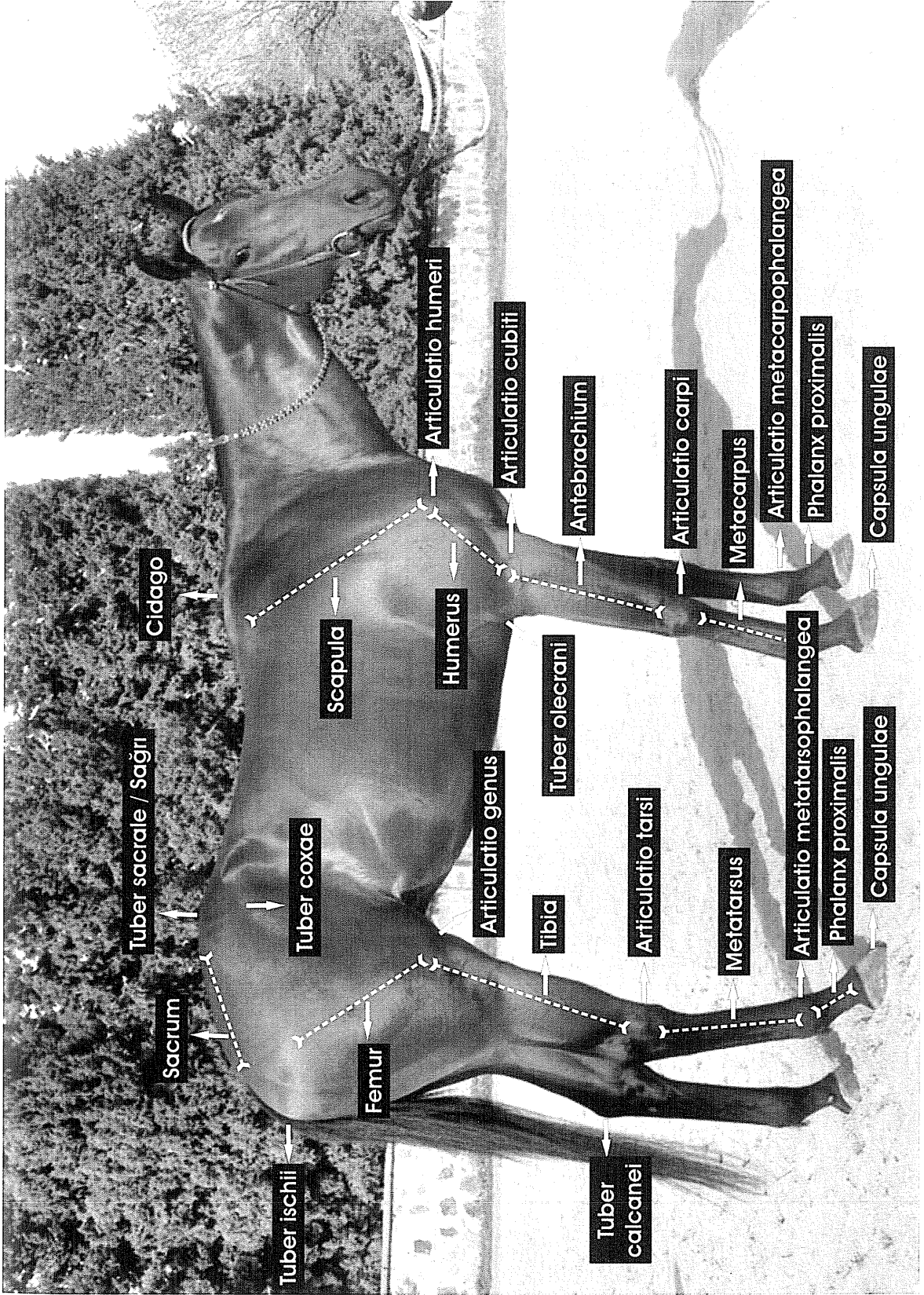
# İÇİNDEKİLER

Önsöz .....	iii
ATLARIN KÖKENİ .....	2
ATIN ÖNEMİ .....	6
ATÇILIK SEKTÖRÜNÜN DEĞERİ .....	6
SAKATLIKLARIN HAZIRLAYICILARI .....	6
VÜCUT YAPISININ ÖNEMİ .....	9
VÜCUT YAPISI VE HAREKET İLİŞKİSİ .....	10
VÜCUT YAPI UYUMLULUĞUNUN DEĞERLENDİRİLMESİNDE KULLANILAN YÖNTEMLER .....	12
VÜCUT YAPISININ GENEL ÖZELLİKLERİ .....	14
DENGE .....	14
VÜCUT BÖLÜMLERİNİN ORANLARI .....	17
VÜCUT AÇILARI .....	19
VÜCUT YAPI UYUMLULUĞUNUN DEĞERLENDİRİLMESİ .....	19
<b>BAŞ YAPISININ DEĞERLENDİRİLMESİ .....</b>	<b>21</b>
<b>BOYUN YAPISININ DEĞERLENDİRİLMESİ .....</b>	<b>29</b>
<b>SIRT YAPISININ DEĞERLENDİRİLMESİ .....</b>	<b>37</b>
Cidago Yapısının Değerlendirilmesi .....	39
Bel Yapısının Değerlendirilmesi .....	43
Sacrum Yapısının Değerlendirilmesi .....	44
<b>THORAX YAPISININ DEĞERLENDİRİLMESİ .....</b>	<b>47</b>
<b>ÖN BACAK YAPISININ DEĞERLENDİRİLMESİ .....</b>	<b>51</b>
Scapula Yapısının Değerlendirilmesi .....	56
Humerus Yapısının Değerlendirilmesi .....	58
Antebrachium Yapısının Değerlendirilmesi .....	60
Articulatio Carpi Yapısının Değerlendirilmesi .....	62
Metacarpus Yapısının Değerlendirilmesi .....	64
Articulatio Metacarpophalangea Yapısının Değerlendirilmesi .....	64
Ön Bacak Yapısının Önden Muayenesinde Görülen Kusurlar .....	66
Önleri dar yapı kusuru .....	66
Önleri geniş yapı kusuru .....	67
Sümbüğü içe dönük yapı kusuru .....	67
Sümbüğü dışa dönük yapı kusuru .....	68
Önleri dar sümbüğü içe dönük yapı kusuru .....	68
Önleri dar sümbüğü dışa dönük yapı kusuru .....	68

## İçindekiler

Önleri geniş sümbüğü dışa dönük yapı kusuru.....	69
Önleri geniş sümbüğü içe dönük yapı kusuru.....	69
Articulatio carpi'nin medial deviasyonu.....	69
Articulatio carpi'nin lateral deviasyonu.....	70
Metacarpus'un laterale deviasyonu.....	70
<b>ÖN BACAK YAPISININ YANDAN MUAYENESİNDE GÖRÜLEN KUSURLAR.....</b>	<b>71</b>
Articulatio carpi'nin geriye deviasyonu.....	73
Articulatio carpi'nin öne deviasyonu.....	73
Açık dizlilik yapı kusuru.....	74
Bağlanmış diz kusuru.....	74
Diz altı kesilmiş yapı kusuru.....	74
Önleri geri yapı kusuru.....	74
Önleri ileri yapı kusuru.....	74
Dik ve kısa bilek yapı kusuru.....	74
Uzun ve yatık bilek yapı kusuru.....	74
Uzun ve dik bilek yapı kusuru.....	74
<b>ARKA BACAK YAPISININ DEĞERLENDİRİLMESİ.....</b>	<b>77</b>
Sağrı Yapısının Değerlendirilmesi.....	82
Femur Yapısının Değerlendirilmesi.....	83
Articulatio Genu Yapısının Değerlendirilmesi.....	83
Tibia Yapısının Değerlendirilmesi.....	85
Articulatio Tarsi Yapısının Değerlendirilmesi.....	85
Metatarsus Yapısının Değerlendirilmesi.....	87
Articulatio Metatarsophalangea Yapısının Değerlendirilmesi.....	89
Arka Bacak Yapısının Arkadan Muayenesinde Görülen Kusurlar.....	89
Artları dar konformasyon kusuru.....	89
Artları geniş konformasyon kusuru.....	90
Articulatio tarsinin mediale deviasyonu.....	91
<b>ARKA BACAK YAPISININ YANDAN MUAYENESİNDE GÖRÜLEN KUSURLAR.....</b>	<b>93</b>
Artları ileri yapı kusuru.....	95
Artları geri yapı kusur.....	95
Articulatio tarsi'nin aşırı bükülmesi.....	95
<b>TIRNAK YAPISININ DEĞERLENDİRİLMESİ.....</b>	<b>97</b>
<b>KAYNAKLAR.....</b>	<b>101</b>

*Atlarda Vücut Yapısının Önemi*



## ATLARIN KÖKENİ

Bugün sahip olduğumuz bilgiler, atın en ilkel örneğinin erken Eosen döneminde (55 milyon yıl önce) ortaya çıktığını işaret etmektedir. Günümüz atlarından çok daha küçük olan bu orman hayvanına Eohippus (Hyracotherium) adı verilmiştir. Eosen dönemi boyunca Kuzey Amerika'da varlığını sürdüren Eohippus yine bu dönemde Avrupa'ya göç etmiştir. Günümüze kadar olan evrim sürecinde sırasıyla; Orohippus (50 milyon yıl önce), Mesohippus (45 milyon yıl önce), Miohippus (30 milyon yıl önce), Merychippus (17 milyon yıl önce), Pliohippus (15 milyon yıl önce), Equus (5 milyon yıl önce), Equus caballus (1 milyon yıl önce) ortaya çıkmıştır. Eohippus'dan Equus caballus'a doğru tek yönde ilerleyen ve giderek günümüzdeki atın vücut yapısını oluşturan filogenetik gelişmeler bu süreçte oluşmuştur.

Eohippus'lar kısa bacaklı, uzun kuyruklu olup iri bir kedi büyüklüğündedir. Cidago yüksekliği 10-20 cm kadar olup ön ayaklarında dört adet, arka ayaklarında üç adet fonksiyonel parmak vardır. Hem ön hem de arka ayaklarda üç numaralı parmak diğerlerinden daha büyüktür ve yürürken bütün parmaklar yere temas eder durumdadır.

Orohippus; köpeğe benzer bir görünüme sahiptir, cidago yüksekliği 20-30 cm kadardır. Vücut biraz büyümüş ve iskelet yapısını korumuştur. Radius ile ulna henüz kaynaşmamıştır. Ön ayaklarında 4, arka ayaklarında 3 adet parmak vardır. Eohippus ile karşılaştırıldığında Orohippus'un ayak iskeletini oluşturan kemikler daha uzundur.

Mesohippus daha gelişmiş bir hayvandır. Cidago yüksekliği 60-70 cm kadar olup, daha az kemerli sırtı ve daha uzunca olan bacak, boyun, yüz yapısı ile köpek görünümünden uzaklaşmıştır. Ön ve arka ayaklarında 3'er parmak vardır. Ön ayaklardaki 4. parmak körelmiş ve bir çıkıntı şeklini almıştır.

Miohippus biraz daha büyük bir yapıya sahiptir. Kafatası daha uzundur. Bilek eklemlerinde köklü değişiklikler söz konusudur. Ayak kemikleri daha ince ve uzundur.

Merychippus atların evriminde bir kilometre taşıdır. Cidago yüksekliği 110 cm'ye kadar ulaşmıştır. Burun uzamış, çene çok daha derinleşmiş ve gözler hafifçe geriye doğru kaymıştır. Fosil bulgular bu atın bugünkü Midilli atı büyüklüğünde olduğunu ve üçüncü parmağı üzerinde yürüdüğünü, ikinci ve dördüncü parmakların ise yere ancak dokunduğunu göstermektedir.

Pliohippus; birkaç farklılık dışında bu günkü ata oldukça benzeyen bir yapıdadır.

Equus günümüzde varlığını sürdüren tek cinstir. Türleri 5 milyon yıl öncesinden günümüze kadar yaşamaktadır. İlk Equus'lar midilli atı büyüklüğünde ve klasik at görünümündedir. Uzun boyun, uzun bacaklar, dönmeyen birleşik bacak kemikleri, derin çene, uzun ve esnek burun yapısına sahiptir.

Günümüz atı olan Equus caballus günümüzden 1 milyon yıl önce ortaya çıkmıştır. Bu türe ait olan tüm at ırklarının kökeni üç adet vahşi attan köken almışlardır. Bunlardan ilki Asya vahşi atı olan Equus Przewalski'dir. Bu atların son örnekleri 1881 yılında Rus Albay Nikolai Mikhaïlovitch tarafından Gobi Çölü'nde keşfedilmiştir ve günümüzde kontrol altında ve vahşi hayatta üremelerine devam etmektedirler. Rusya ve doğu Avrupa kökenli olan Equus Tarpan'ın nesli tükenmiştir. Ancak günümüzde bu atların yarım kan melezleri Polonya'da mevcuttur. Günümüzde nesli tükenmiş olan diğer bir vahşi at ise Avrupa ormanlarında yaşamış olan Equus Robustus'tur.

Günümüzde dünyada tanımlayıcı özellikleri bilinen 170 civarında at ırkı mevcuttur. Bu ırklar soğukkanlı ve sıcakkanlı olmak üzere iki genel grup altında toplanır.


Soğukkanlı at ırkları öncelikle çeki ve iş hayvanı olarak yetiştirilmektedirler. Vücutları büyük, ağır ve heybetli hatta kaba yapılıdır. Bu iri görünümlerine rağmen sakın ve ağır hareketlidirler. Özellikle gücünden faydalanmak için yetiştirilen bu atların iskelet sistemleri oldukça güçlü ve iyi gelişmiştir. Bu sistem gösterişli ve güçlü kaslarla sarılıdır. Baş ve gözler vücut yapısına oranlandığında küçüktür. Baş, kas-

### *Atlarda Vücut Yapısının Önemi*

lı, eğimli ve güçlü bir boyun ile vücuda bağlanır. Sağrıları çoğu zaman oluklu ya da çift sağrı şeklindedir. Özellikle soğuk iklimlerde yetiştirilen bu atların kılları uzundur. Ayrıca bacakların articulatio carpi ve articulatio tarsi'den aşağıdaki kısmının arka yüzleri paça denilen uzun kıllarla kaplıdır. Cidago yükseklikleri, beden uzunlukları ve ağırlıkları ırklara göre değişiklik gösterir. Genel itibariyle kısa ve güçlü adımlara sahiptirler. Bu atlar güçlü yapıları nedeniyle iş hayvanı olarak kullanılmaktadır. Bu at ırklarına örnek olarak Ardene, Brabant, Percheron, Bretonne, Shire, Suffolk, Lithuanian Draft Horse ve Ostland verilebilir.

Sıcakkanlı at ırkları genellikle binek, spor, hafif işlerde kullanılırlar. Vücut yapıları insanog-

lunda yüzyıllardır hayranlık oluşturacak kadar ahenkli, zarif ve atletiktir. Adımları alçak ve süratlidir. Huyları daha canlı, reaksiyonları çabuktur ve taylıklarından itibaren iyi eğitim aldıklarında insan ile yakın ilişki halindedirler. Yetiştirildikleri ülkelere ve iklime bağlı olmakla birlikte tüyleri kısadır. Tüm dünyada yaygın olarak bulunurlar. Sıcakkanlı at ırkları genel olarak dört grupta sınıflandırılır. Bunlar; Arap, Berber, Kafkas, Nonius, Akhal-Teke gibi ırkların bulunduğu yerli ırklar, İngiliz, Lipizza, Amerikan Tırısçı, Haflinger gibi ırkların bulunduğu kültür ırkları, Hannover, Holştayn, Frizyan, Oldenburg gibi ırkların bulunduğu yarım kan ya da ılık kanlı ırklar, Shetland ve İzlanda atlarının bulunduğu poni guruplarıdır.



**Resim 1:** Litvan koşum atı (Lithuanian Draft Horse).



**Resim 2:** İngiliz atı.

Türkiye, bulunduğu iklim kuşağı ve atın kültürümüzdeki önemli yeri nedeniyle çok sayıda sıcakkanlı ata sahiptir. Ülkemizde azımsanmayacak sayıda Arap (Arabian) ve İngiliz (Thoroughbred) atının yanı sıra Haflinger, İrlanda (Irish Hunter), Anglo-Arap, Hanover (Hanoverian), Holştayn (Holstein), Akhal-Teke ve Kardin atları bulunmaktadır. Bu ırkların yanında Anadolu'nun farklı bölgelerinde uzun yıllardan beri kullanılan değişik at tipleri de mevcuttur. Oklahama Üniversitesi tarafından hazırlanan "International Encyclopedia of Horse" adlı kitabın ülkemizden on dört at ırkı alınmıştır. Bunlar Anadolu, Araba, Canik, Cirit, Çukurova, Doğu Anadolu, Hınıs, Karacabey, Karakaşan, Malakan (Ardahan), Ege Midillisi, Rahvan, Trakya ve Uzunayla atlarıdır. Ancak günümüzde bu atlara dair kapsamlı bir ıslah ve seleksiyon çalışmasın-

dan bahsetmek ne yazık ki mümkün değildir. Bu at ırklarımız bir an önce kontrol altına alınmalı, sayıları ve ırk özellikleri korunmalıdır. Sahip olduğumuz biyolojik çeşitliliğin yeraltı kaynaklarımız gibi değerli olduğu unutulmamalıdır.

Türkiye'de oldukça fazla sayıda bulunan Arap atının tarihi gelişimi tam olarak aydınlatılmamıştır. M.Ö 2500 yıllarından bu yana yetiştirilen Arap atlarının bugünkü halinden daha küçük olarak ortaya çıktığı ve günümüzdeki yapısına zamanla ulaştığı kabul edilmektedir. Arap atının gelişimi incelendiğinde bu atların özellikle savaşlarda kullanımının ırkın gelişiminde önemli bir etken olduğu görülmektedir. Geçmişte arap savaşçıların çöl savaşlarında hayatları ve varlıkları atlarının hız ve dayanıklılığına bağlıydı. Bu üretim sürecinde en iyi aygırların kullanılması sonucunda seleksiyon gerçekleşmiş ve zor şart-

### Atlarda Vücut Yapısının Önemi

lara dayanıklı atlar üretilmiştir. Bu seleksiyonun doğal bir sonucu olarak Arap atları hız ve dayanıklılık yönünde bir gelişim göstermiştir.

İslamiyet'in yayılması sürecinde arap savaşçıları yerleştikleri çöllerden çıkmışlardır. Bu sırada çöl şartlarında yetiştirilmiş Arap atları sahip oldukları yetenekleri ve özellikleri sayesinde en değerli savaş atları olmuşlardır. Haçlı seferleri sonrasında, batılılar savaşlarda üstün yeteneklere sahip olan bu atları elde etmek için çaba sarf etmişler ve birçok Arap atını ülkelerine götürmüşlerdir. Arap atlarının yoğun olarak götürüldüğü ülkelerden birisi İngiltere'dir. İngiltere'ye getirilen Arap atları burada yarış yeteneği yüksek yerli ırklar ile çiftleştirilerek ve ortaya yarış yeteneği yüksek İngiliz atı çıkarılmıştır. Bu gelişim süresince Arap atı, İngiliz atının atası olmuştur. Sadece İngiltere'ye götürülmekle kalmayan Arap atı bunun yanında, Rusya'da Orloff, Amerika'da

Morgan, Colorado Ranger ve Quarter atlarının oluşumuna da katkı sağlamıştır.

İngiliz atının gelişimi incelendiğinde meydana gelen bu yeni ırkın temelinde Arap Darley, Arap Godolphin ve Türk Byerly isimli Arap atlarının büyük önem taşıdığı görülür. Bugünkü Macaristan sınırları içerisinde kalan Buda şehri kuşatmasında, Kaptan Byerly tarafından Türk'lerden ganimet olarak alınan Byerly Türk adlı at bir dizi İngiliz Atı'nın temelini oluşturmuştur. İngiltere'ye ithal edilen ikinci temel aygır Arap Darley olmuştur. İngiliz atının yetiştirilmesinde ırk üzerindeki etkileri bakımından Arap Darley üç temel aygırın en önemlisidir. İngiltere'ye gelen bir diğer temel aygır Yemen doğumlu Arap Godolphin'dir. Bu üç aygırın yanı sıra birçok Arap atı 17. yüzyılda İngiltere'ye getirilmiş ve yerel atlarla çiftleştirilmişlerdir. Sonuçta atçılık dünyasına yeni bir boyut getiren İngiliz atı meydana gelmiştir.



**Resim 3:** İrkına özgü kas yapısına sahip Amerikan Quarter atı.

## ATIN ÖNEMİ

At, geçmiş yıllarda çiftlik hayvanı olarak günümüzden çok daha fazla önem taşımıştır. Tarım, ulaşım, binek, yük hayvanı olarak gücünden faydalanılmıştır. İkinci dünya savaşına kadar orduların en hızlı ve etkili vurucu gücünü atlar oluşturmuştur. Bu nedenle ülkeler en iyi ve süratli atları yetiştirmek için çaba sarf etmişlerdir. Motorlu araçlar, tarım ve iş makineleri günümüzde atın gücünden yararlanmayı azaltmış ve buna bağlı olarak dünyada ve ülkemizde at sayısında önemli ölçüde azalma görülmüştür.

Devlet İstatistik Enstitüsü Kurumu 2002 yılı resmi verilerine göre; ülkemizde 48.060'ı tay ve 200.932'si erişkin olmak üzere toplam 248.992 baş at bulunmaktadır. Toplam at sayısındaki azalmaya karşılık spor, eğlence ve tedavi alanında atın yeri ve önemi azalmamıştır. Yerli at ırkları dağlık yörelerde iş gücünden faydalanmak üzere sınırlı sayıda da olsa hala kullanılırken, doğa parklarında gezi amaçlı olarak kullanımında artış gözlenmektedir. Safkan atlar ise yoğun olarak spor amaçlı kullanılmaktadır. Türkiye'de safkan atların spor ve eğlence amaçlı olarak kullanıldığı en büyük organizasyon at yarışlarıdır.

## ATÇILIK SEKTÖRÜNÜN DEĞERİ

Türkiye'de at yarışları endüstrisi her geçen yıl büyümektedir. Grafik 1'de Türkiye'de yıllara göre

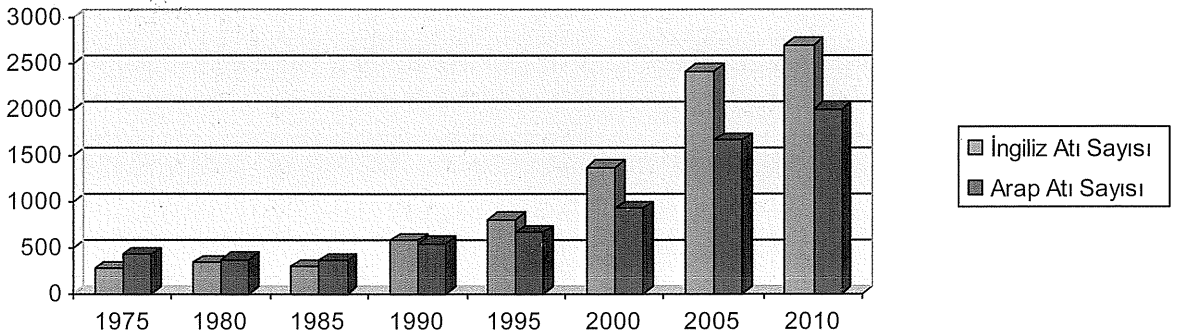
yarışan at sayısındaki artışın büyüklüğü görülmektedir. Bu denli hızlı büyüyen bir sektörde bilimsel verilerin ve bilgilerin kulaktan duyma bilgilerden daha doğru kabul edilmesi gereklidir. Bu durum sektörün geleceği açısından önemlidir.

2011 yılında Türkiye Jokey Kulübü'nün istatistiklerinde İngiliz atlarının kazandığı toplam ikramiye ödülü 109,985,665.12 TL olarak bildirilmiştir. Aynı yılda Arap atlarının kazandığı toplam ikramiye ise 86,657,151.50 TL olarak açıklanmıştır. At başına ortalama kazanç Arap atlarında 42,395.87 TL iken bu rakam İngiliz atlarında 40,258.30 TL olarak açıklanmıştır. Sadece bir yıllık ikramiye bedelleri ve at başına düşen ortalama kazanç göstergeleri sektörün cazibesini ve büyümeye olan yatkınlığını net bir şekilde gözler önüne sermektedir.

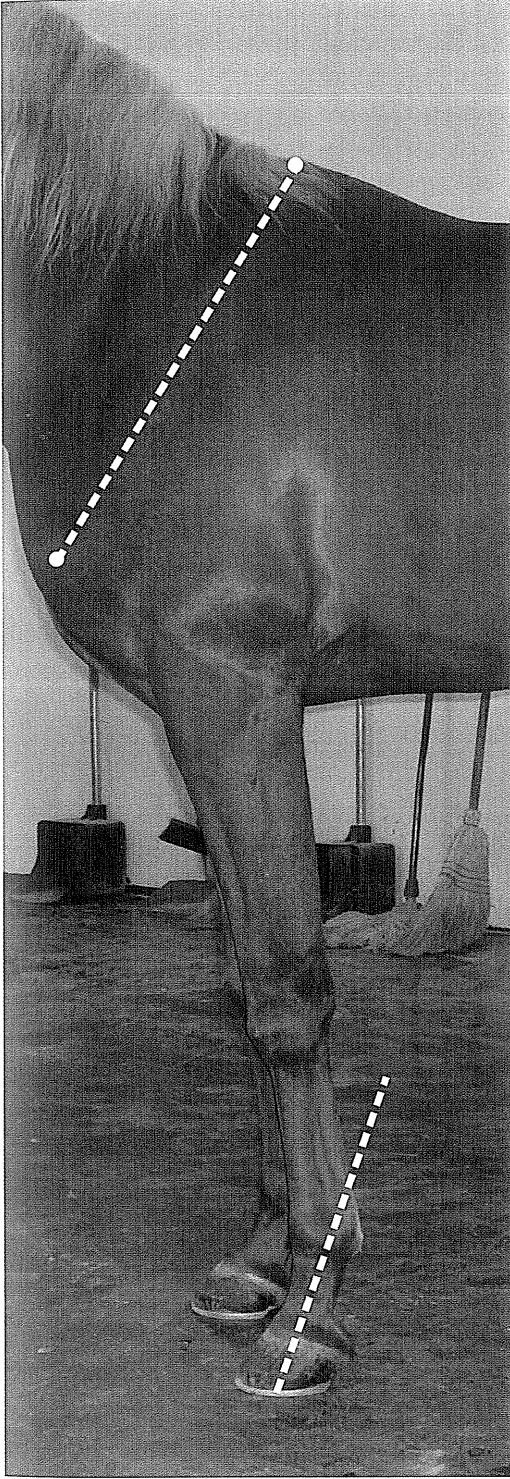
## SAKATLIKLARIN HAZIRLAYICILARI

Yarış atçılığı sektörünün en büyük problemlerinden birisi atların sakatlıklarıdır. Yarış performansının uzun yıllar sakatlıklarla bölünmeden ya da sonlandırılmadan devam ettirilebilmesi bir atın kazancı için çok önemli bir faktördür.

Yarış atlarında tüm bacak sakatlıklarının %46'sı tendo ve ligamentlere (tendon ve bağ) ilişkilidir. Bu sakatlıklar %80 gibi yüksek bir düzeyde tekrarlanırken, atların ancak %20 kadarı yarış hayatını sorunsuz devam ettirebilmektedir. Yarış at-



Grafik 1: Türkiye'de 1975-2010 yılları itibariyle resmi yarışlara katılan at sayıları.



**Resim 4:** Bir Arap atında dik scapula (kürek kemiği) yapısına eşlik eden dik bilek yapısı. Bu vücut yapısına sahip olan bir atın uzun ve etkin adımlar atması beklenmemelidir. Ayrıca dik bilek yapısı nedeniyle ön bacak sakatlıklarına yatkınlığı fazla olacaktır.

larına ilişkin sakatlıkların %92.3'ü sadece ön bacakta, %4.6'sı arka bacakta, %0.5'i ise hem ön hem de arka bacakta görülmektedir. İngiliz atlarında sakatlık oranları üzerine yapılan bir çalışmada os metacarpale tertium (incik kemiği) sakatlıklarının %42.99, articulatio metacarpophalangea (ön ayak bilek eklemi) sakatlıklarının %19.39, articulatio carpi (ön ayak diz eklemi) sakatlıklarının da %16.12 oranında görüldüğünü bildirilmiştir. Yapılan çalışmalar kısırakların geri dönüşümsüz sakatlıklara daha yatkın olduğunu göstermektedir.

Vücut yapısındaki kusurlar atı birçok sakatlığa yatkın hale getirirken, atın yarış hayatının kısalmasına ve damızlık değerinin kaybolmasına neden olmaktadır. Vücut yapı kusurları doğumsal ya da sonradan şekillenebilmekte ve çok büyük oranda baş, boyun ve bacakları etkilemektedir. Gebelik döneminde tayın ana karnında yanlış pozisyonda durmasının yanında beslenme hataları veya darbe gibi etkiler sonucu yapısal kusurlar oluşabilmektedir. İngiliz atlarında sakatlık hazırlayıcısı olan başlıca anatomik kusurlar; sağrının aşırı yüksek olması, bacakların vücut yapısıyla orantılı bir gelişim göstermemesi, scapula (kürek kemiği) ve bileklerin dik olmasıdır.

Ayakta duran bir atın ağırlık merkezi yaklaşık olarak 11. kaburganın orta noktalarına denk düşmelidir. Böyle bir atın ağırlığının %60-65'i ön bacaklara yüklenir ki bu doğru bir orandır. Ancak ülkemizde yetiştirilen İngiliz atlarında sağrının cidagodan yüksek olması yaygın olarak görülen bir durumdur. Bu kusurlu durum, ağırlık merkezinin biraz daha öne kayarak ön bacaklara binen yükün artmasına neden olur. Atlarda bacağın herhangi bir bölgesinde görülen yapı kusuru, bacağı ve dolayısıyla atı bütünüyle etkilemektedir. Bacak yapılarının vücut yapısı ile orantılı olmadığı durumlarda ön bacak kemik kırıklarının görülme sıklığı artmaktadır.

İngiliz atlarında articulatio humeri (kol eklemi) açısı normalde  $101^\circ (\pm 5.05)$  olup, bu açının normalden büyük olması; articulatio carpi'nin (ön ayak diz eklemi) osteochondral kırıklarına, önleri ileri bacak yapı kusuruna ve buna bağlı olarak da arpalama, flexor (bükücü) tendolların yangılarına, articulatio metacarpophalangea (ön ayak bilek eklemi) ve os naviculare (mekik kemiği) sakatlıklarına neden olabilmektedir.

## Atlarda Vücut Yapısının Önemi

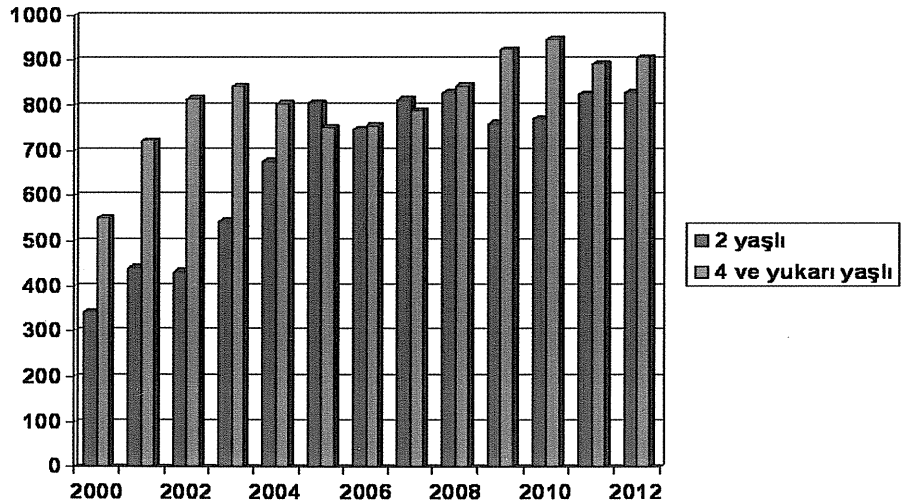
Yatık ya da dik bileklilik olgularında da patolojik değişiklikler görülebilmektedir. Yatık bileklilik kusuru olan bir atta, yüksek hızlarda articulatio metacarpophalangea (ön ayak bilek eklemi) aşırı derecede gerilir (hiperekstensiyon) ve processus extensorius kırıkları meydana gelebilir. Bunun yanında articulatio carpi'nin (ön ayak diz eklemi) synovitis ve capsulitis olgularına yatkınlığı da artmaktadır. Yüksek lisans tez çalışmamda Türkiye'de bulunan İngiliz atlarının Arap atlarına göre daha yatık bilekli bir yapıya sahip oldukları görülmüştür. Bu nedenle İngiliz atlarında articulatio carpi (ön ayak diz eklemi) ve articulatio metacarpophalangea (ön ayak bilek eklemi) bölgesine ilişkin sakatlık riski Arap atlarına oranla daha yüksek oranda görülebilmektedir. Ayrıca ön bacaklarda yerden gelen yükün yön değiştirdiği ilk eklem olan articulatio metacarpophalangea'nın (ön ayak bilek eklemi) palmar yüzünde bulunan apparatus suspensoria'nın anatomik kusurlarının; os sesamoidea proximalis kırıkları, ligamentum sesamoideum distale'nin avulsiyon rupturları, ligamentum suspensorium kopmaları gibi atın yarış

hayatını sonlandıran ya da ötenaziye neden olan sakatlıklar ile sonuçlanabildiği bildirilmektedir.

İngiliz atlarında hareket sistemi sakatlıklarının iki yaşlı taylarda üç yaşlılara oranla daha fazla olduğunu bildiren çalışmalar mevcuttur. Benzer çalışmaların sonuçları değerlendirildiğinde bu sakatlıkların en yüksek oranda iki yaşında ve en düşük oranda dört yaşında olduğu görülmektedir. Bu durum iki yaş döneminde atın antrenman programının hazırlanmasında daha titiz davranılması gerektiğinin göstergesidir. İki yaşlı bir tay için hazırlanan acele veya ağır antrenman programı bu tayın yarış hayatının daha ilk başında olumsuz etkilenmesine neden olacaktır. Türkiye'de 2000-2012 yılları arasında at yarışlarında koşan at sayıları değerlendirildiğinde, 4 ve üzeri yaşlı atların oranı %40'dan %32'ye düşerken 2 yaşlı atların oranı %25'den %30'a yükselmiştir. Bu gösterge atlarımızın uzun yıllar koşmadığı ve sakatlıklar nedeniyle yarış hayatını erken sonlandırdığını ifade etmektedir.

Gebelik döneminde ağırlık merkezinin asimetrik yüklenmeleri, beslenme, trauma gibi etkiler tayda bacak kusurlarına neden olabilmekte-

- Son on iki yılda koşan 4 ve üzeri yaşlı atların oranı %40'dan %32'ye düşmüştür.
- Son on iki yılda koşan 2 yaşlı atların oranı %25'den %30'a yükselmiştir.



**Grafik 2:** Ülkemizde 200-2012 yılları arasında koşan atların yaş dağılımları.

dir. Bunun bir sonucu olarak tayların %13'ünde ön bacaklarda angulasyon ve rotasyon görülebilmektedir. Bu nedenle tayların doğumu takip eden ilk günlerde titiz bir bacak muayenesinden geçirilip gereken bir müdahale var ise erken dönemde yapılması gerekmektedir.

Taylar doğuştan çukur dizli olup, articulatio carpi (ön ayak diz eklemi) üç yaşına kadar yaş bir şekilde normal pozisyonunu alır. Bacağın aşağı kısmındaki uzun kemiklerin gelişimleri 140. ve 210. günler arasında tamamlanmaktadır. Buna karşılık bölgedeki eklemlerin normal yapısına ulaşması üç yaşını bulur. Bu veriler, üç yaşından önce articulatio carpi (ön ayak diz eklemi) ve onun aşağısında yer alan eklemlerin gelişimlerini henüz tamamlamadığını ve aşırı yüklenmelere anatomik olarak hazır olmadıklarını göstermektedir. Bir buçuk ve iki yaş arası hızlı antrenman temposuna giren atlarda os metacarpale tertium'un dorsal yüzünde periostitis ve mikro kırıkların sık şekillendiği, iki yaşlı taylarda humerus ve tibia'nın stress kırıklarına sık rastlandığı, dört yaşından itibaren apparatus suspensoria'nın geri dönüşümsüz sakatlıklarının görülme riskinin daha fazla olduğu bilinmektedir.

Genç atlarda görülen sakatlıklar genellikle geri dönüşümsüz sakatlıklar olarak karşımıza çıkar. Dört yaş sonrasında sıklıkla tendo ve ligament kökenli sakatlıklar görülür. Bu sakatlıkların dört yaş sonrasında sıklıkla tekrarlaması bu dokuların esnekliğinin azalmasından kaynaklanmaktadır. Sonuç olarak sakatlıklar yaşa bağlı değişiklik göstermektedir.

Optimal tırnak açılarının sağlanamaması bacaklardaki anatomik oluşumlara gelen yükü değiştirir. Tırnak açılarının azalması apparatus suspensoria üzerindeki yükü arttırarak bu bölge sakatlıklarında hazırlayıcı rol oynar. Tırnak açısı daha fazla olan atlarda performans artarken, sakatlıklar azalmaktadır. Atlarda tırnak uzunluğu arttıkça articulatio carpi'nin (ön ayak diz eklemi) osteochondral kırık riskinin de arttığı dikkat çekmektedir.

Tırnak kesimi kadar ayağın anatomisi üzerine etkili bir diğer unsur da nallamadır. İngiliz atlarında toprak yüzü dar alüminyum standart yarış nalları en yaygın kullanılan nallardır. Bu at-

larda nal seçimi zemin ve atın ayak durumuna göre yapılmalıdır. Ortopedik nallama gereği os naviculare hastalığı ve laminitis'in tedavisinde ökçelerin yükseltilmesi kullanılan bir yöntemdir. Burada amaç fleksor tendoların os naviculare ve bursa podotrochlearis üzerine yaptığı basıncı azaltmaktır. Bunun yanında zemine tutunmayı ve çıkış gücünü arttıran bir nal olan "toe grabs" bulunan nallar yarış atlarında apparatus suspensoria'nın dönüşümsüz sakatlıklarına yakınlığı arttırır. Bu duruma karşı toprak yüzün dış kenarı yükseltilerek toe grabs'ın olumsuz etkileri aşılmaya çalışılmalıdır.

## **VÜCUT YAPISININ ÖNEMİ**

Atın vücut yapısının gelişimi ve değişimi devam etmektedir. Bu gelişim ve değişimi belirleyen unsur atın kullanım amacı ve fonksiyonudur. Yani günümüzde yarış amaçlı olarak kullanılan bu atların seleksiyon çalışmaları da atın gelişim ve değişiminde etkindir. Bu etki uzun yıllar sonucunda atın evriminde yerini alacaktır.

Günümüzde insan atlardan çok farklı amaçlarla yararlanmaktadır. Geçmişte yük taşıma, yolculuk, tarım ve savaş aracı olarak kullanılan at, günümüzde yerini büyük ölçüde spor alanında bulmuştur. Sonuçta attan beklenen verim her dönemde performans olmuştur. Bir atın performansının temelinde yatan en önemli etken vücut yapısıdır. Bir atın sahip olduğu vücut yapısı o atın performansının ve geleceğinin en temel belirleyicisidir.

Atın vücut yapısı "Neden yarış atları daha hızlıdır? Engel atlama atları neden daha yüksek engelleri aşabilmektedir?" sorularının cevaplarını barındırmaktadır. Düzgün vücut yapısına sahip bir at daha hızlı koşabilir, daha fazla mesafe kat edebilir, daha dengeli ve çeviktir. Atın atletik yeteneğinin temelinde vücut yapısı ve fonksiyonu yatar. Düzgün vücut yapısına sahip bir atın bineği, kontrolü ve yönlendirilmesi kolaydır. Çünkü böyle bir atın bireysel esnekliği ve hareket uyumluluğu fazladır. Kullanım amacına uygun olan vücut yapı özelliklerinin bilinmesi ve buna uygun atların seçilerek yetiştirilmesi gelecekte karşılaşılabilecek sakatlık risklerini de azaltacaktır.

## Atlarda Vücut Yapısının Önemi

Bir at seçilirken ya da değerlendirilirken ırk, kan hattı (pedigree), renk (don), yetiştiricisi, mizacı gibi birçok faktör göz önünde bulundurulur. Seçilecek olan attan atletik özelliklerini uzun yıllar sürdürmesi, üst düzey performansa sahip olması ve iyi taylar vermesi beklenir. At sahipleri sakatlıklar nedeni ile atlarının performansının azalmasını ya da sonlanmasını istemezler. Yarış atı sektöründe atların sakatlıkları sektöre büyük zararlar vermektedir. Bu yüzden sakatlık nedenlerinin iyi bilinmesi gerekir. Bu noktada atın vücut yapısının uyumluluğu önem kazanmaktadır. Vücut yapısı, iskelet sistemi ve onu saran kas, tendo, ligament, fascia (akzar) ve diğer anatomik oluşumların toplu haldeki yansımasıdır. Dolayısıyla tüm bu dokular atın vücut yapısı hakkında toplu bir fikir verir.

Vücut yapısı sadece çalışma sırasında değil dinlenme aşamasında da önemlidir. Bilindiği üzere atlar yatmaktan ziyade ayakta dinlenirler. Yoğun antrenman temposundaki yarış atlarının yatarak dinlenmeye daha fazla zaman ayırdıkları göz ardı edilmemelidir. Bu aşamada her bir ayağını sıra ile dinlendiren atlar nadiren yatarak uyurlar. Bu nedenle bir ayağın diğerlerine oranla daha fazla dinlendirilmesi ya da normalden fazla süre yatarak dinlenmek sakatlığın belirtilerinden biri olarak kabul edilir. Düzgün vücut yapısına sahip olan atlarda yükün dağılımı dengeli ve normaldir. Bu nedenle binicili ya da binicisiz çalışma esnasında atın herhangi bir bölgesi aşırı zorlanmaya maruz kalmaz. Bu yüzden öncelikle düzgün vücut yapısına sahip atlar seçilmelidir. Ardından atın çalışma temposuna, başarsına ve hırsına önem verilmelidir.

Her atın bireysel olarak güçlü ve zayıf yanları vardır. Düzgün vücut yapısı, atın sakatlanmayacağı ya da gelecekte kesinlikle başarılı olacağına kanıtı değildir. Bir atın geleceği ve başarısı her zaman bir kumardır. Atçılık sektörü hiç bir başarı beklenmeyen atların sürpriz başarı öykülerine yabancı değildir. Düzgün vücut yapısı istenen esnekliği ve hareketi doğururken atın hırsı ve bireysel dayanıklılığı da önemlidir. Geçmişte büyük başarılar imza atmış atları değerlendirdiğimizde, başarılarını uzun süre devam ettiren atların düzgün vücut yapısına sahip oldukları görülmektedir.

Atlarda vücut yapısının öneminden bahsederken öncelikle bunun neden sonuç ilişkisini ortaya koymak gerekir. Düzgün vücut yapısının temelinde fizik ve biyomekanik kuralları yer almaktadır. Eğer bu kuralların at vücudundaki yansımalarını anlayabilirsek, atlardan bazılarının neden daha başarılı, bazılarının ise neden başarısız olduklarını anlayabiliriz. Düzgün vücut yapısına sahip olan atların eklemelerine, tendolarına ve kemiklerine gelen yükün şiddeti, yönü ve aktarımı daha dengelidir. Yük bazı noktalarda aşırı zorlanmalara neden olmaz.

## VÜCUT YAPISI VE HAREKET İLİŞKİSİ

Atlar kendine özgü doğal yeteneklerini kullanan atletlerdir. Bir atın hareketi düzgün ve dengeli olduğu sürece etkindir. Düzgün yapılı ve dengeli atlar daha atletiktir, binekleri daha kolaydır ve potansiyellerini daha iyi kullanırlar. Hareketi zayıf ve dengesiz olan atların binekleri güçtür, hareket uyumsuzdur ve bunun sonucunda atın zarar görme ihtimali yüksektir. Doğal olarak bir atın tüm hareket döngüsü gövdenin hareketi ile meydana gelir. Elbette farklı ırk atlar farklı hareket şekillerine sahip olabilirler. Ancak temelde anatomik yapı ve hareketin temeli aynıdır. Atın doğal hareket şekilleri adi yürüyüş, tırıs, kenter ve dörtnal olarak adlandırılır. Bunlar haricinde atların ırkına, bireysel becerilerine, tipine bağlı olarak meydana gelen farklı yürüyüş şekilleri mevcuttur.

Atın düzgün ve dengeli hareketi her zaman daha etkili, güçlü, güvenli ve binici için daha konforludur. Dengeli hareket sırasında atın adımları düz ve uzundur. At adım atarken ayak içe ya da dışa doğru yönelmez, ayağın yerden kalkış ve yere basış anındaki eğimi simetriktir. Her bir ayak kendisine ait alanda hareket eder ve diğer ayaklara temas etmez. Her ayak yerden gelen yükü emer. Vücut yapısındaki kusurlar ve uyumsuzluklar, hareketi ve dolayısı ile atın performansını direk olarak etkiler. Düzgün vücut yapısına sahip olan atlar kusurlu vücut yapısına sahip olanlara göre daha dengeli, güçlü, düzgün ve kolay hareket ederler. Bunun sonucu olarak daha fazla verimli olur yani performans gösterir.

## Atlarda Vücut Yapısının Önemi



**Resim 5:** Üstte düzgün vücut yapısına sahip, altta ise kusurlu vücut yapısına sahip İngiliz atlarına ait fotoğraflar görülmekte.

Atların hareketi için gerekli güç arka ayaklardan elde edilir. Atlar arkadan çekişli arabalar gibidir. Ön bacaklar ise ağırlığı taşıma ve yerden gelen yükü emmekte etkin görev üstlenir. Baş ve boyun denge topuzu görevi görerek ağırlık merkezinin yer değiştirmesinde görev alır. Baş ve boyun yere doğru alçaldıkça ağırlık merkezi öne, yukarı kaldırıldıkça geriye doğru hareket eder. İşte bu çerçevede baş, boyun, gövde, ön ve arka bacakların yapısı önemlidir. Bir bütün halinde hareket eden bu vücut bölümlerinin herhangi birisindeki kusur tüm yapıyı etkiler. Örnek vermek gerekirse, bazı atların baş yapısı normalden iri olabilir. Böyle atların boyun yapısı da normalden ağır olan başı taşıyabilmek için daha kalın ve kısa olacaktır. Böyle vücut yapı uyumsuzluğu olan atlarda baş ve boyun hareket sırasında denge topuzu olarak görevini yeterince etkin yapamazlar. Sonuç olarak ağırlık merkezinin yer değiştirmesi üzerinde yetersiz kalıp atın dengesi üzerinde olumsuz etki eder. Böylesine bir baş boyun yapısı yük taşıma amaçlı kullanılan atlarda tercih edilirken yarış atı için istenmeyen bir durumdur.

At yürümeye başladığında ilk hareket ön bacaklardan geliyor izlenimi verse bile asıl itiş gücü arka ayaklardan gelir. Atın yürüyüşü analiz edildiğinde ilk itici gücün sağrı kaslarından başladığı görülür. İlk adım atacak olan bacağa ait eklemler fleksiyon (bükülme) yapar ve bacak yerden kalkarak ileri doğru atılır. Her bacak kendisine ait olan alanda görevini sıra ile yaptığında hareket döngüsü tamamlanır ve bu sayede at hareket eder. Vücut yapısı kusurları hareketi direk olarak etkiler.

Yarış atlarından beklenen verimin sürat olduğu göz önünde bulundurulduğunda atın hareketinin önemi daha net olarak anlaşılır. At fonksiyonuna uygun vücut yapısına sahip olduğu sürece güçlü, hızlı, dengelidir.

Önemli olan atın amaca uygun olan düzgün vücut yapısının bilinmesidir. At seçiminde ve üretiminde bu hususlar göz önünde bulundurulmalıdır. İlerleyen bölümlerde yarış atının fonksiyonuna yönelik olan vücut yapı uyumluluğu değerlendirilerek açıklanmaya çalışılacaktır. Ancak günümüzde vücut yapı uyumluluğunun değerlendirilmesinde kullanılan metotlar hakkında bilgi edinmek yararlı olacaktır.

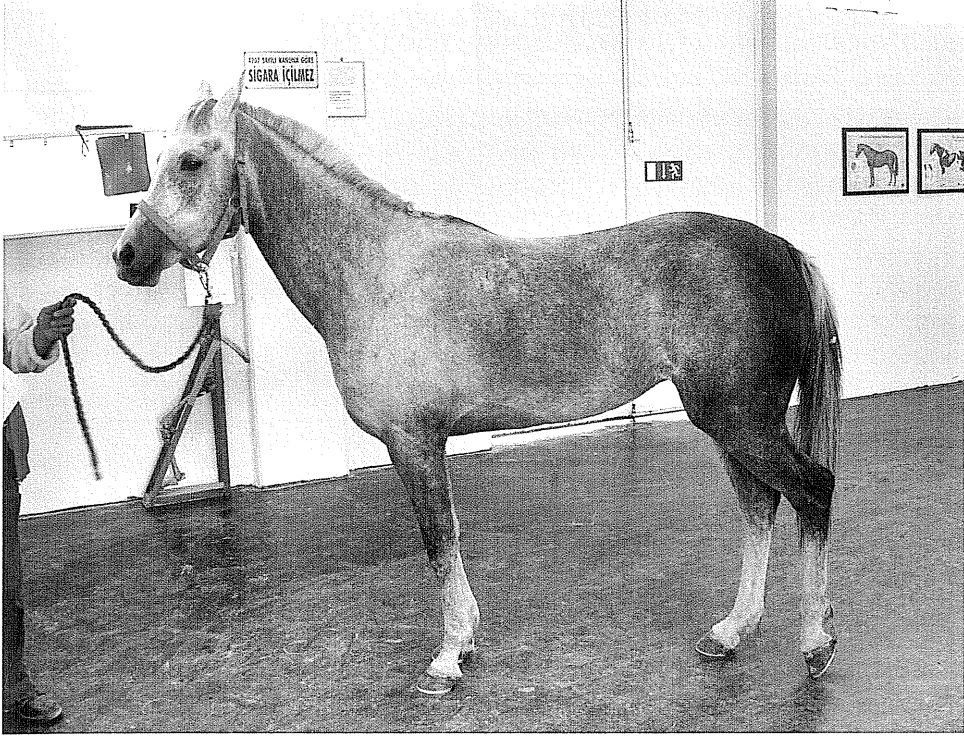
## VÜCUT YAPI UYUMLULUĞUNUN DEĞERLENDİRİLMESİNDE KULLANILAN YÖNTEMLER

Vücut yapısı ile performans ilişkisi M.Ö. 360'lı yıllardan beri bilinmektedir. Son birkaç yüzyıl içerisinde de bu konuda çeşitli çalışmalar yapılmıştır. Ancak son yirmi yıl içerisinde vücut yapı uyumluluğunun değerlendirilmesine ilişkin araştırma laboratuvarı ve bilimsel çalışma sayısı önemli ölçüde artmıştır. Vücut yapısının değerlendirilmesinde vücut bölümlerinin uzunlukları, kemik uzunlukları ve çapları, eklem açıları ve fleksiyon – ekstensiyon (bükülme – gerilme) değerleri gibi birçok parametre kullanılmaktadır. İlk ölçümler şerit metreler ve açıölçerler ile yapılmaktaydı. Günümüzde bu ölçümsel değerler direk olarak atların üzerinden alınabildiği gibi fotoğraf, video görüntüsü ya da çeşitli görüntüleme teknikleri yaygın olarak kullanılmaktadır. Tüm bu metotlar üzerinde yapılan çalışmalar vücut yapısının objektif değerler ile ortaya konulmasını hedeflemektedir. Bu amaçla günümüzde iki boyutlu görüntüleme yöntemleri yanında üç boyutlu hareket analizi yöntemleri de geliştirilmektedir. Ancak bu yöntemler yetişmiş uzman kişi gerekliliği, yüksek maliyet, taşınabilme olanaklarının yetersiz olması gibi nedenler ile yaygın olarak kullanıma girememiştir. Birbirlerine göre farklı üstünlükleri olan tüm bu metotlar her geçen gün geliştirilerek kullanımı kolay ve taşınabilir sistemlerin geliştirilmesi hedeflenmektedir.

Günümüzde atlarda vücut yapısının değerlendirilmesinde kullanılan en yaygın yöntem gözle muayenedir (inspeksiyon). Vücut yapısının değerlendirilmesine akıldan çıkarılmaması gereken en önemli husus "hakkında değerlendirme yapılacak olan atın ırkı ve hangi amaca yönelik" olarak kullanılacağıdır. Temelde benzer vücut yapıları olsa da her ırk kendine özgü vücut yapısına sahiptir. Her at ait olduğu ırka ait özellikleri taşımalı ve bu özelliklere göre değerlendirilmelidir. Her ırk belli bir amaca yönelik olarak ıslah edilmiştir ve beden yapısı bu fonksiyona uygun olarak gelişim göstermiştir.

Muayeneye başlamadan önce vücut yapı uyumluluğu değerlendirilecek olan at düz ve temiz bir zemin üzerine alınmalıdır. Zemin eğimi

## Atlarda Vücut Yapısının Önemi



**Resim 6:** Üstte büyük baş yapısına altta ise küçük baş yapısına sahip atlara ait fotoğraflar görülmekte.

başta eklem açıları olmak üzere tüm vücut yapısı hakkında hatalı karar verilmesine neden olacaktır. Muayeneye başlayacak kişi ilk olarak atı üç metre uzaklıktan ve daha sonra yakından gözle muayene etmelidir. Uzaktan muayene atın her iki tarafından, önünden ve arkasından yapılmalıdır. Atın her iki tarafı arasındaki simetri dikkatlice incelenmelidir. Bu aşamada atın dengesi, vücut bölümlerinin oranları, kemik uzunlukları ve eklem açılarına bakılır. Muayene sırasında atın kusurları olup olmadığı, sakatlık belirtileri, duruş şekli dikkatle incelenmeli ve her bir vücut bölümü diğeri ile karşılaştırılarak aralarındaki oransal değerler dikkatle gözlemlenmelidir. Baş, boyun, gövde, ön ve arka bacaklar ile tırnaklar ayrı ayrı ve tüm vücut yapısı içerisindeki yeri ve duruşu açısından değerlendirilmelidir. Örnek vermek gerekirse son derece ilgi çekici ve düzgün şekle sahip olan baş genel vücut yapısı içerisinde çok küçük ya da istenenden büyük olabilir. Bu durum bir yapı kusuru olarak karşımıza çıkar ve tüm vücut dengesi üzerinde olumsuz bir sonuca neden olur.

Yakından yapılan muayenede ise eklemlerin yapısı, kemik, kas ve tendoların durumu değerlendirilir. Şişkinlikler, bölgesel ısı artışları, duyarlılık durumu incelenmelidir. Bu aşamada da vücudun her iki tarafı arasındaki simetrisinin değerlendirilmesi önemlidir.

Muayenenin ikinci kısmı ise atın hareketinin yandan, bize doğru gelişi ve bizden uzaklaşırken ki durumunun değerlendirilmesidir. Bu aşamada atın özellikle yürüyüş ve tırıs halindeki hareketi önemli ipuçları verecektir. Tüm bu muayeneler sırasında atın güçlü ve zayıf yönleri, düzgün veya kusurlu vücut yapısı dikkatlice değerlendirilmelidir. Muayenede atın ırka ve beklenen performansına uygun vücut yapısına sahip olup olmadığı hakkında karar verilecektir. Bu nedenle acele etmeden sistemli bir şekilde muayene yapılmalıdır.

### **VÜCUT YAPISININ GENEL ÖZELLİKLERİ**

Hiç bir at mükemmel ve hatasız değildir. Ancak düzgün vücut yapısına sahip atların yetiştirilmesi ve geliştirilmesi atçılık sektörünün ana hedefi

olmalıdır. Sadece sürate odaklanıldığı takdirde zamanla daha zayıf ve kırılan atlar meydana çıkacaktır. Bu durum özellikle damızlık seçiminde göz ardı edilmemelidir.

Atlarda vücut yapısının değerlendirilmesi satış öncesinde ve damızlık seçiminde son derece önemlidir. Atlarda vücut yapısı değerlendirilirken iskelet sistemi ile kas ve yağ doku durumu ayrı ayrı değerlendirilmelidir. Antrenman ve beslemenin kas ve yağ doku üzerine etkisi oldukça fazladır. İyi besleme ve antrenman ile kas doku gelişimi sağlanabilir. Kas yapısı ve yağlanma, iskelet sisteminin ait bazı problemlerini gizleyebilir. Bu nedenle vücut yapısının değerlendirilmesi aşamasında kemik çıkıntıları, eklemler, kemiklerin kas ve yağ doku ile örtülü olmadığı bazı anatomik noktalar sağlıklı karar vermemize yardımcı olur. Bu noktalar atın kondisyonu ya da beslenmesinden minimum düzeyde etkilenirler.

Atlarda genel vücut yapı uyumluluğu ırklara bağlı olarak değişiklikler göstermesine rağmen kas ve iskelet sistemi temelde benzer özelliklere sahiptir. Bir atın vücut bölümlerinin oranları, kemik uzunlukları ve eklem açıları bize atın atletik yetenekleri ve sakatlıklara olan yatkınlığı hakkında önemli bilgiler verir.

### **DENGE**

Denge, birbirine ters yönlü güçlerin eşitlenmesi sonucu değişme eğiliminin kalmadığı durumdur. Bu durumda yük dağılımı nötrdür ve bunun devamlılığı için ilave güce ihtiyaç yoktur. Dengenin sağlandığı bir vücut bölümünde herhangi bir kısma ekstra yük binmesi ya da işi yapabilmek için fazladan enerji harcanması söz konusu değildir. Verimliliğin temelinde de bu esas yatmaktadır. Vücut yapısı uyumlu olan atların neden daha üst düzey performans gösterdikleri ve bu performansı uzun yıllar devam ettirebildikleri buradan anlaşılabilir. Bu nedenle düzgün vücut yapısına sahip olan atlar daha kolay ve çevik hareket ederler. Aynı zamanda böyle atlar daha kolay sevk ve idare edilirler.

Atın dengesi hakkında fikir sahibi olabilmek için yandan yapılan görsel muayene önemlidir. Atın vücudu bir ahenk sergilemeli herhangi bir

### *Atlarda Vücut Yapısının Önemi*


vücut bölümü ya da anatomik oluşum olması gerektiğinden daha uzun, kısa, büyük, küçük ya da orantısız olmamalıdır. Her vücut bölümü diğerine uyumlu bir şekilde eşlik etmelidir. Bacaklar ahenkli, dengeli ve düzgün olmalıdır. Bacakları oluşturan kemiklerin uzunlukları ve eklem açıları önemlidir. Buradaki yapısal kusurlar yükün aktarımı aşamasında kimi bölgelerin aşırı zorlanmasına neden olur. Bu gibi durumlarda sakatlık riski yüksek olur. Bacağı oluşturan kemik boylarının doğru oranlarda olması durumunda atın adım boyu uzar ve daha güçlü adım atar. Uzun bacak boyu her zaman uzun adım anlamına gelmez.

Baş ve boyun iyi gelişmiş olmalıdır. Baş denge topuzu görevini yerine getirebilecek büyüklükte, boyun ise yeterince uzun olmalıdır. Musculus brachiocephalicus'un uzunluğu ile adım uzunlu-

ğu arasında doğru orantı vardır. Ancak gereğinden fazla olan boyun uzunluğu da bölgesel zayıflıklara yol açar.

Atın cidago yüksekliği sağrı yüksekliğinden fazla ya da eşit olmalıdır. Sağrı yüksekliğinin artması ağırlık merkezinin atın ön tarafına doğru kaymasına ve sonuç olarak ön bacaklara daha fazla yük binmesine neden olur. Aynı zamanda böyle atların dörtnal esnasında arka bacaklarını karın altına doğru toplaması da zordur. Ülkemizdeki İngiliz atlarında sıkça rastlanan bu durum muayene sırasında göz ardı edilmemelidir.

Sonuç olarak vücut bölümlerinin birbirleri arasındaki oranları ve bu bölümler arasındaki geçişlerin uyumlu olmasının önemi öncelikle değerlendirilir. Genel vücut yapısını meydana getiren bu bölümler hem kendi içlerinde hem de genel yapı içindeki durumlarına göre incelenmelidir.



**Resim 7:** Muayenesi yapılan atın boyun bölgesinde kasların en geniş (gelişmiş) olduğu yer saptanır ve işaret konur. Burası genellikle 5. ya da 6. boyun omuru hizasıdır. Sonra atın tuber coxae'sinin ön kenarına bir işaret konur. Dengeli vücut yapısına sahip bir atta bu iki noktayı birleştiren doğru yere paralel olmalıdır. İki noktadan birisinin diğerine göre 10 cm'den daha aşağıda ya da yüksekte olması atın dengesinin öne ya da geriye doğru kaydığının işaretidir.

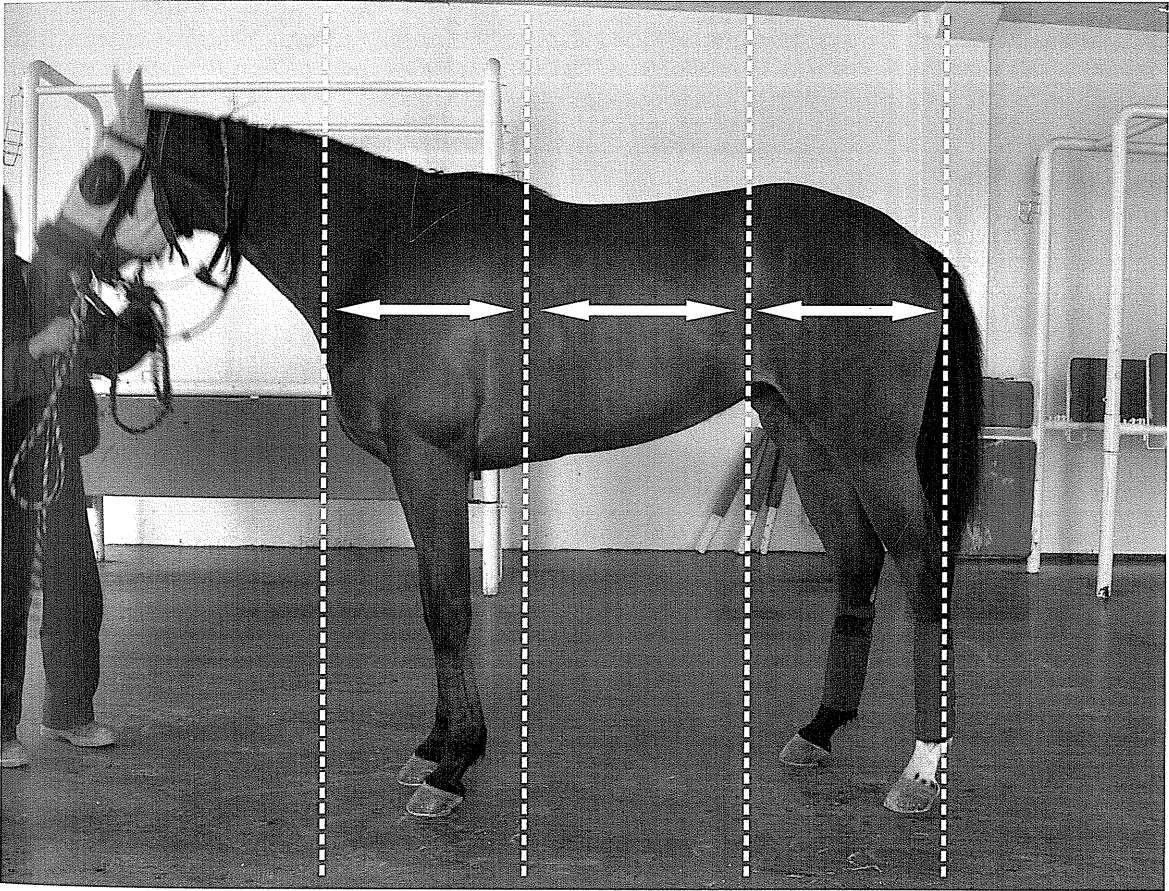
## VÜCUT BÖLÜMLERİNİN ORANLARI

Atın vücut bölümleri birbirleri ile ilişki içerisindedir. Kasın uzunluğu arttıkça kasıldığında meydana gelen boyut değişimi de artar. Uzun kas yapısı kısa kas yapısına göre daha etkin hareket anlamına gelir. Bu nedenle atlarda boyun, humerus (kol), antebrachium (ön kol) bölgesi, sağrı, femur (uyluk) ve tibia (kaval) bölgesi kaslarının uzun olması istenir.

Atlarda kısa, geniş ve iyi gelişmiş bir metacarpus, uzun ve dar metacarpus yapısına göre daha güçlü ve dayanıklıdır. Uzun sırt yapısına sa-

hip olan atların yürüyüşü daha enerjik ve görünüşleri ihtişamlı olabilir. Ancak uzun bel yapısı yük taşımada olumsuzluk yaratır ve sakatlıklara olan yatkınlığı artırır. Benzer bir örneği bilek içinde verebiliriz. Bilek yapısı uzun olan hayvanlarda fleksor tendolara gelen yükün şiddeti artar ve bölgesel sakatlıkların görülme riski artar. Düzgün vücut yapısı ve bu yapıyı ortaya çıkaran bölümlerden bahsederken bacakların önemi göz ardı edilemez.

Düzgün vücut yapısına sahip olan bir atın ön bacağına uzun, geniş ve yatık scapula (kürek kemiği), kısa ve kalın humerus (kol kemiği), uzun ve




**Resim 8:** Atın vücut bölümleri hakkında fikir sahibi olabilmek için atın vücudu üç bölüme ayrılır. Bu amaçla atın articulatio humeri'sinin (omuz eklemi) ön kenarından, scapula'nın (kürek kemiği) arka köşesinden, tuber coxae'nin ön kenarından ve tuber ischii'den (oturak kemiği) dikey bir çizgi çekilir. Bu dört çizgi vücudu üç bölüme ayırır. Düzgün vücut yapısına sahip atlarda bu üç bölümün genişliklerinin birbirine eşit ya da yakın olması gereklidir.

### Atlarda Vücut Yapısının Önemi

iyi gelişmiş kaslara sahip antebrachium (ön kol kemiği), kısa ve kalın metacarpus (incik kemiği) ve bu bacak yapısına yatay eksen ile 50-55° açı ile katılan bilek yapısı olmalıdır. Bu yapıya sahip olan atlar uzun, güçlü ve etkili adım atarlar. Hareket dengeli ve güçlüdür. Aksi durumlarda adım boyu değişirken, dayanıklılık ve güç azalır. Atın cidagosu ile ön bacakların gövdeden ayrıldığı nokta arasındaki uzunluk ile tuber olecrani (dirsek çıkıntısı) ile tırnak tabanı arasındaki mesafe eşit olmalıdır. Bu oranın altında değerlere sahip olan bacak yapısına sahip olan attan uzun ve etkili adımlar beklenmemelidir. Arka bacak kemiklerinde ise uzun fe-

mur (uyluk kemiği), iyi gelişmiş ve dikey tibia (kaval kemiği) ile görece kısa ve iyi gelişmiş metatarsus (arka ayak incik kemiği) güçlü ve etkin arka bacak yapısını doğurur. Bacak boyundan ziyade bacağı oluşturan anatomik yapıların ideal boyutlarda ve açılarda olmasının performans üzerinde daha olumlu etkiye sahip olduğu bilinmelidir.

Atın tırnak açıları düzenli tırnak bakımı ile ideal değerlerde tutulmalıdır. Tırnak açıları ile bilek açıları eşit olmalı, tırnak ve bilek eksenlerinde kırılma olmamalıdır. İdeal açılardaki bilek ve tırnak yapısı performans ve sakatlıklardan korunmak için önemlidir.



**Resim 9:** Atlarda farklı vücut bölümlerinin birbirleri arasında bazı benzerlikler vardır. Düzgün vücut yapısına sahip olan bir atta, baş uzunluğunun (kulaklar arası ile burun ucu arasındaki mesafe), tuber calcanei ile yer arasındaki mesafenin, tuber calcanei ile articulatio genu'nun ön kenarı arasındaki mesafenin, articulatio genu'nun ön kenarı ile tuber sacrale arasındaki mesafenin, scapula'nın caudal kenarı ile tuber coxae arasındaki mesafenin eşit ya da yakın değerlerde olması gerekir.

## **VÜCUT AÇILARI**

Atlarda vücut yapı uyumluluğunun değerlendirilmesinde uzunluk ve genişlik gibi ölçümlerin yanında açısız değerlerinde önemi büyüktür. İstenilen fonksiyonu sağlayabilecek düzgün geometrik yapının değerlendirilmesinde bir takım açılar kullanılır. Bu amaçla boyun açısı, scapula (kürek kemiği) açısı, articulatio humeri (omuz eklemi) açısı, articulatio carpi (ön ayak diz eklemi) açısı, articulatio metacarpophalangea (ön ayak bilek eklemi) açısı, bilek eksen, tırnak açıları, sacrum (kuyruk sokumu kemiği) açısı, articulatio coxae (kalça eklemi) açısı, articulatio genu (arka ayak diz eklemi) açısı, articulatio tarsi (arka ayak topuk eklemi) açısı gibi açılarının değerlendirilmesi yapılır.

Özellikle uzun kemiklerin oluşturduğu eklemlerin açısız değerleri maksimum hareket yeteneğinin sağlanması ve yükün en az etki ile yön değiştirmesi açısından önem taşır. İdeal açısız değerlere sahip atlarda adımlar uzundur. Adım-


lar daha güçlüdür ve yerden gelen darbeyi en üst düzeyde emme yeteneğine sahiptir.

## **VÜCUT YAPI UYUMLULUĞUNUN DEĞERLENDİRİLMESİ**

Atlarda vücut yapı uyumluluğunun önemi, hareket mekanizması ile ilişkisi, değerlendirmede kullanılan yöntemler, vücut yapısının genel özellikleri, denge, vücut bölümlerinin birbirleri ile olan ilişkileri ve açılar hakkında verilen ön bilgiler ışığında atlarda vücut yapı uyumluluğunun değerlendirilmesi daha anlaşılır olacaktır.

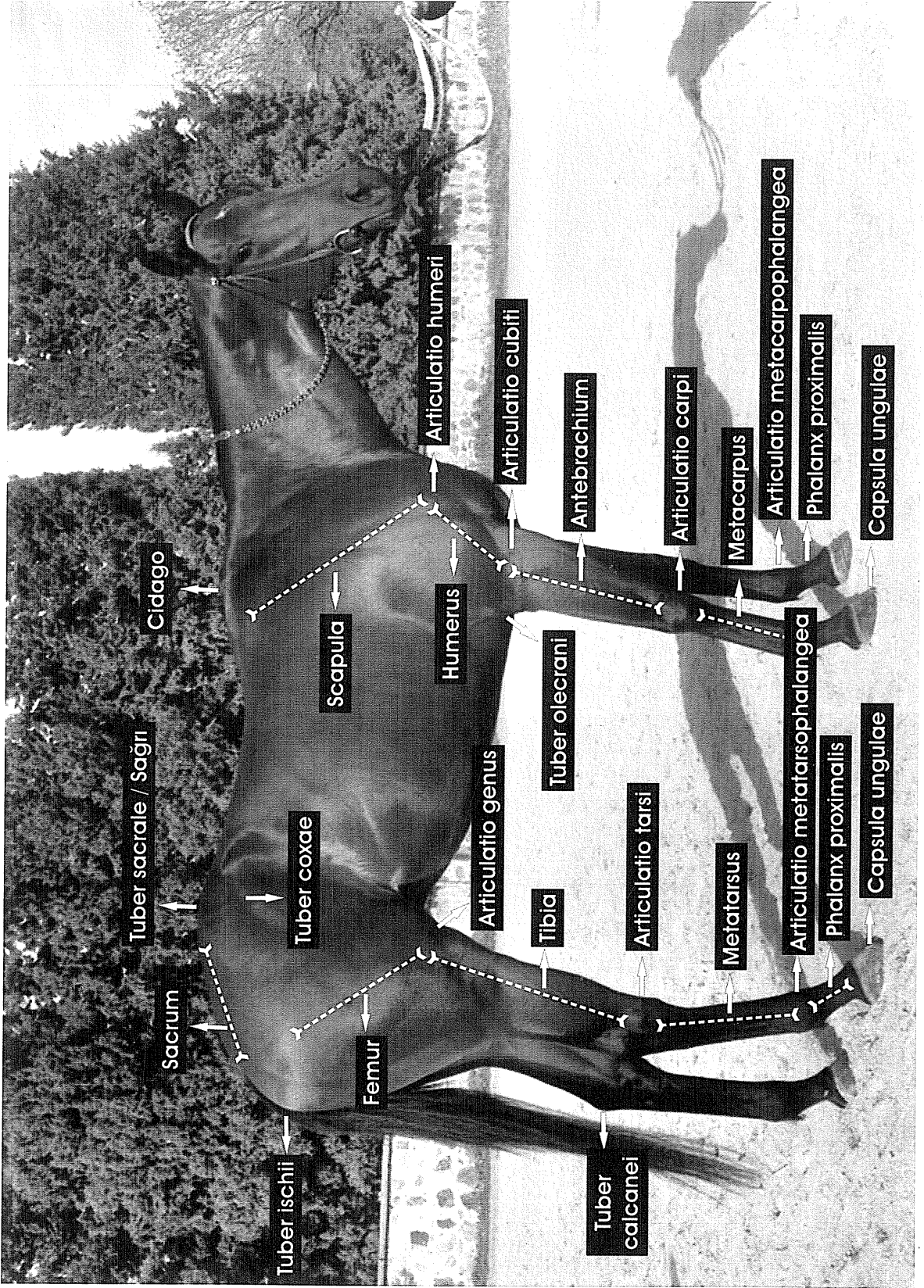
Bu kısımda okuyuculara kolaylık sağlanması ve daha anlaşılabilir olması için genel vücut yapısını oluşturan vücut bölümleri ayrı ayrı incelenecek ve aralarındaki ilişkiler açıklanacaktır. Bu amaçla vücut yapı uyumluluğu baş, boyun, sırt, göğüs, ön bacak, arka bacak ve tırnak yapısının değerlendirilmesi alt başlıkları ile incelenecektir.





# BAŞ YAPISININ DEĞERLENDİRİLMESİ

*Baş Denge Topuzu Olarak Görev Yapar*



## **BAŞ YAPISININ DEĞERLENDİRİLMESİ**

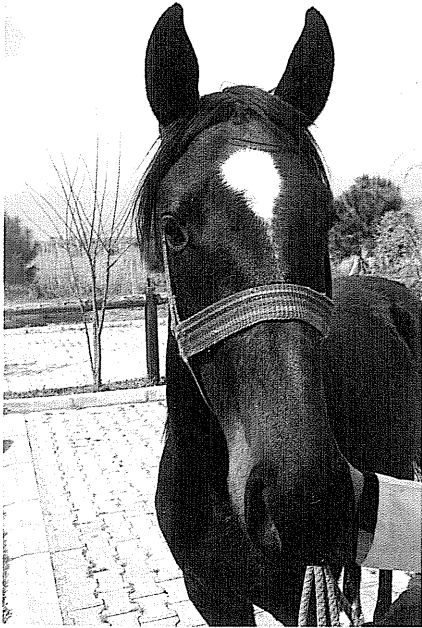
Bir atın ilk dikkat çeken ve odaklanılan vücut bölgesi başıdır. Bir atın sadece bakışları bile onun karakteri, kondisyonu ve zekâsı hakkında çeşitli ipuçlarını barındırır. Kulakların tutuluşuna bakarak bir atın dost ya da savunma durumunda olduğu kolayca anlaşılabilir. Atın ırkına bağlı olarak da baş yapısı değişiklik gösterir. Atlarda güzel, ilgi çekici, ırkın özelliklerini taşıyan bir baş yapısı arzu edilir.

Baş, boyun ile birlikte vücudun ağırlık merkezinin yer değiştirmesinde son derece önemlidir. Ayrıca merkezi sinir sisteminin en önemli öğelerinden birisi olan beyin, solunum sisteminin giriş yolu olan burun ve sindirim sisteminin öğesi olan ağız da baş içerisinde yer alır. İşte bu nedenlerden dolayı atın baş yapısı büyük önem taşır ve dikkatle değerlendirilmelidir.

Atın hareketinin salınımına bağlı olarak baş bir denge topuzu olarak görev yapar. Büyük bir baş yapısına eşlik edecek zayıf, uzun boyuna sahip olan bir at ideal dengesini kuramaz. Aynı şekilde küçük başa eşlik edecek kısa kalın bir boyun yapısı da istenmeyen durumdur.

Başın denge üzerindeki etkisini daha iyi anlayabilmek için ön ayaklarından birisinde topallık olan bir atı düşünebiliriz. Ön ayak sakatlığı olan atlar topal ayaklarını yere bastıklarında başlarını yukarı kaldırır ve vücudun ağırlık merkezini daha geriye iterek ön bacağa binen yükü azaltır. Sağlıklı ayak yere bastığında baş tekrar normal seviyesine iner. Ancak sakatlık arka bacaklardan birisinde ise durum değişir. Bu durumda topallık olan ayak yere temas ettiğinde at başını yere doğru alçaltarak ağırlık merkezini öne çeker ve arka bacağa binen yükü azaltır. Bu örnekler başın ve boynun atın hareketinde ne kadar önemli bir rol aldığının göstergesidir. Bu nedendir ki; genel vücut yapısı içerisinde ideal boyutlara ve ağırlığa sahip olmayan baş yapısına sahip olan atlar ideal dengeye sahip olamazlar.

İyi gelişmiş baş yapısına sahip olan atlarda baş uzunluğu (iki kulak arası ile üst dudak arası mesafe), boynun uzunluğundan (iki kulak arası ile cidago arasındaki mesafe) fazla olmamalıdır. Boyun uzunluğu baş uzunluğunun 1,5 katı olmalıdır. Aynı zamanda burun ve dişlerin de sağlıklı olması gerekir. Bazı minyatür at ırklarında baş uzunluğu olması gerekenden kısadır.




**Resim 10:** İngiliz (solda) ve Arap (sağda) atlarına ait fotoğraflar. Atın başını tutuşu ve bakışları at hakkında önemli ipuçları verir.

### *Atlarda Vücut Yapısının Önemi*

Bu ırklarda diş kusurlarına daha fazla rastlanır. Aynı zamanda İngiliz atlarında baş uzunluğu Arap atlarına göre daha fazladır. Boyun uzunluğu ile baş ağırlığı oranı karşılaştırmasında

dünyadaki en ağır başa sahip hayvanlar atlardır. Atlarda başın ideal ağırlığı atın beden yapısına bağlı olmakla beraber ortalama olarak 18-20 kg arasında olmalıdır.




**Resim 11:** Üstte vücut yapısına oranla büyük baş yapısına sahip ata ait bir fotoğraf görülmekte. Altta ise vücut yapısına oranla baş yapısı ideal boyutlarda ve uzun bir boyun yapısı ile tamamlanan ata ait fotoğraf görülmekte.

### Atlarda Vücut Yapısının Önemi

Atın baş yapısı değerlendirilirken iri, kaba ve hantal bir yapı istenmez. Çünkü böyle bir başa kısa ve kalın bir boyun eşlik eder. Böyle atlar çeki işleri için uygundur. Ancak binek ve hız amacıyla yetiştirilen ırklarda bu durum kusurdur. Böyle yapıya sahip olan atların yeterince esnek hareket etmeleri ve başın ağırlık merkezi üzerinde etkin rol oynayabilmesi mümkün değildir. Aynı zamanda bu yapı atın arka bacaklarını karın altına toplaması ve hızlanması aşamasında da olumsuz etki yaratır.

Başın olması gerekenden büyük olduğu durumlar da mevcuttur. Bu durumda baş uzunluğu, boyun uzunluğundan fazla olmaktadır. Böyle atların ağırlık merkezinin vücudun ön tarafına yaklaşacağı ve atın ön bacaklarına binen yükün artacağı akıldan çıkarılmamalıdır. Aynı zamanda bu atların bineği sırasında gеме uygulanacak olan güç artacaktır. Bu tip atlar genelde hantal yapıya olurlar.

Baş düzgün biçimli olmalı, kafatasını oluşturan kemikler ve bu kemikleri saran kaslar ile damarlar iyi gelişmiş olmalıdır. Irka bağlı olarak gelişim gösteren önemli bir farklılık ise başın yandan muayenesindeki şeklidir. Özellikle İngiliz atlarında kulaklardan buruna kadar olan kısmın düz ve uzun olması istenir. Arap ve Quarter atlarında bu uzunluk kısa olduğu gibi Arap atlarında içbükey yapı göstermesi de ırka ait bir karakteristiktir. Ancak Arap atlarında bu içbükey yapının aşırı olması solunum yolunun daralmasına neden olacağı göz ardı edilmemelidir. Görünüm olarak bazı yetiştiriciler için istenen bir durum olmasına karşın Arap atını yarış amaçlı kullanan yetiştiricilerin bu durumu göz önünde bulundurması gerekir. Birçok çeki atında ise bu kısım dışbükey yapı gösterir. Ancak bu dışbükey yapı yarış atlarında kaba ve hantal bir yapı gösterdiği, genellikle de gereğinden büyük baş yapısının sonucu olduğu için vücut yapı uyumsuzluğuna işaret eder.





**Resim 12:** İki farklı Arap atına ait baş fotoğraflarında solda düz, sağda ise içbükey yüz yapısı görülmekte.

### Atlarda Vücut Yapısının Önemi

İdeal bir baş yapısına sahip olan bir atta normal duruş esnasında başın tutuluşu cidagodan yüksek olmalıdır ve baş ekseninin yatay eksen ile  $45^\circ$  bir açığa sahip olması istenir. Tabii ki boyun da bu yapıyı destekleyecek bir kemer şeklinde olmalı-

dır. Baş ekseninin  $45^\circ$  az olduğu durumlarda (burun delikleri fazla yüksekte tutuluyorsa, baş horizontal tutuluyorsa) atın özellikle önündeki zemin görüşü bozulur ve başın hareket serbestliği azalır. Böyle bir atın dizgin kontrolü de azalacaktır.



**Resim 13:** Üstte cidagodan yüksek ve baş ekseninin yatay eksen ile  $45^\circ$  bir açığa sahip olduğu, altta ise baş ve boyun tutuluşunun kusurlu olduğu bir at görülmekte.

## Atlarda Vücut Yapısının Önemi

Atlarda başın önemli değerlendirme noktalarından birisi de intermandibular (alt çene kemikleri arası mesafe) genişliktir. Atın larenks yapısı ile direk ilişkisi olan bu değerlerin bir el genişliğinden dar olmaması istenir. Aksi durumlarda atın maksimum performans esnasında ihtiyacı olan solunum değerlerine ulaşması güçleşecektir.

Başın önden muayenesinde de gözler, kulak ve burun arasında kalan kısmının geniş ve iyi gelişmiş olması istenir. Bu durum cranium (kafatası) kemiklerinin iyi geliştiğinin ve beynin yerleşimi için yeterince alan olduğunun göstergesi olarak kabul edilir. Geniş bir baş yapısı beyin için daha geniş bir alan yaratırken aynı zamanda solunum sistemi, sinuslar, vena jugularis içinde uygun alan yaratacaktır. Baş yapısı daha dar olan soğukkanlı atlar daha yavaş hareketlidirler.

Bir yaşına kadar olan taylarda normalden küçük baş yapısı o tayın düşük büyüme değerlerine sahip olacağı ve istenen vücut yapısına ulaşma-

dan büyümesinin duracağına işaret olarak kabul edilir. Yine aynı şekilde atlarda burun deliklerinin dar olması istenmeyen bir durumdur. Bu özellik ile atın yüksek performans gösterdiği zamanlarda nefes alıp vermesi sırasında ekstra zorlanmaya neden olacaktır. Sıcakkanlı atlarda burun deliklerinin genişlikleri göz ardı edilmemelidir.

Baş bölgesinde görülen başlıca yapısal kusurlar gereğinden büyük baş yapısı, küçük baş yapısı, kaba baş yapısı, intramandibular genişliğin az olması, yapısal diş kusurları, gözlerin normalden küçük olması olarak sayılabilir. Baş konusundan bahsetmişken gözlerden bahsetmeden geçilmemelidir. Gözler parlak, dikkatli ve zeki bakışlı olmalıdır. Yapısal olarak da büyük, yuvarlak ve belirgin gözler idealdir. Gözler başın ön köşe tarafına doğru yerleşmiş olmalıdır. Ancak yarış atlarında biraz daha önde olması arzulanır. Çünkü bu atlar önlerine doğru daha keskin bir görüş alanına sahip olmalıdırlar.

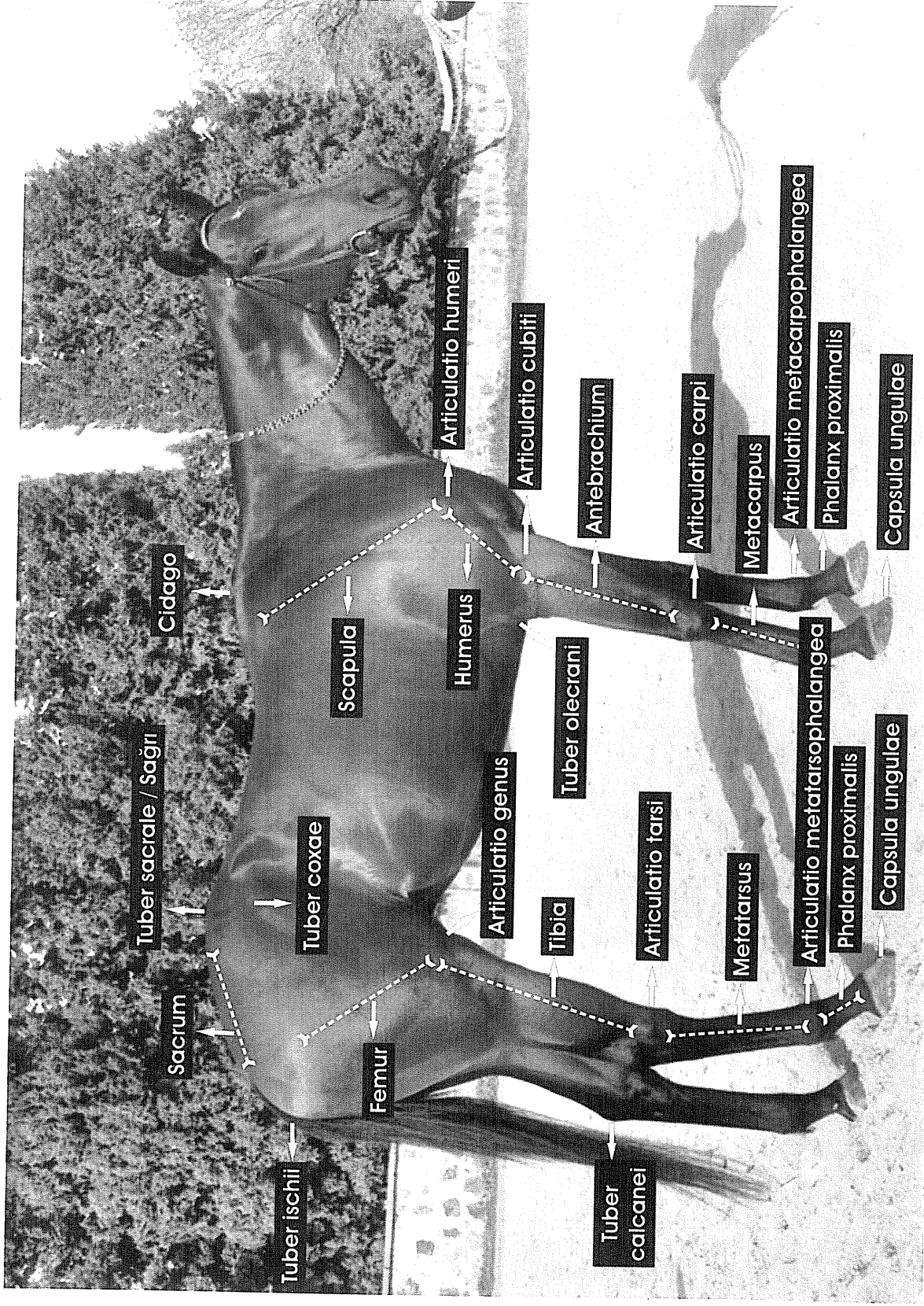


**Resim 14:** Düzgün Baş Yapısı: Baş uzunluğu boyun uzunluğundan fazla olmayan, büyüklüğü vücudun genel yapısı ile uyumlu, başın yatay eksenle arasındaki açısı  $45^\circ$  olduğu, normal duruş esnasında başın cidago noktasından yüksekte tutulduğu, başın yandan görüntüsünün düz olduğu (Arap atlarında aşırı olmamak şartı ile içbükey olabilir), baş ve intramandibular genişliğin fazla olduğu, burun deliklerinin geniş olduğu, gözlerin iri, yuvarlak, belirgin olduğu, iyi gelişmiş ve üzerinde bulunan anatomik oluşumların uygun şekilde yerleşimi için yeterli alan barındıran baş yapıları düzgün vücut yapısına sahiptir.



# BOYUN YAPISININ DEĞERLENDİRİLMESİ

*Boyun Yapısı ile Adım Uzunluęu İlişkilidir*



Tuber ischii

Tuber calcanei

Tuber sacrale / Sağrı

Sacrum

Cidago

Tuber coxae

Scapula

Humerus

Articulatio genus

Tuber olecrani

Tibia

Articulatio tarsi

Metatarsus

Articulatio metatarsophalangea

Phalanx proximalis

Capsula unguis

Articulatio humeri

Articulatio cubiti

Antebrachium

Articulatio carpi

Metacarpus

Articulatio metacarpophalangea

Phalanx proximalis

Capsula unguis

## BOYUN YAPISININ DEĞERLENDİRİLMESİ


Atlarda boynun fonksiyonu ile ilgili olarak iki nokta göz ardı edilmemelidir. Bunlardan birincisi baş konusunda da açıklandığı üzere bir denge topuzu ya da sarkaç gibi görev yapan, başı gövdeye bağlayan ve başın hareket serbestliğini belirleyen ana unsur olmasıdır. Yani baş her ne kadar düzgün yapıda olsa bile vücut yapısına uyumlu bir boyunla desteklenmediği sürece düzgün yapıdan bahsetmek mümkün olmayacaktır. Boyun ile ilgili ikinci önemli husus ise boynun scapula (kürek kemiği) ve bacak hareketini sağlayan çeşitli kasları barındırıyor olmasıdır. Bir kas kasıldığı zaman ortalama olarak doğal uzunluğunun 2/3'ü kadar kısalır. Boyun kasları ne kadar uzun ve iyi gelişmiş ise atın adım uzunluğu, etkinliği ve gücü de o denli yüksek olur. Kısa ve kaba boyun yapısı olan bir atın uzun ve etkin adımlarla yürümesi ya da koşması beklenemez.

Boynun hareket mekanizması içindeki temel görevlerini kavradıktan sonra boynun değerlendirilmesine geçebiliriz. Ancak bu kısımda boynu değerlendirirken scapula açısına dikkat edilmelidir. Scapula açısının küçülmesi ile yani

scapula'nın yataylığının artması ile boyun daha kısa gibi bir görünüm ortaya çıkar. Bu nedenle değerlendirme de boynun üst sınırı cidago noktası olarak düşünülmelidir.

Boyun, baş ile birlikte vücudun ağırlık merkezini değiştirerek atın dengesi üzerinde rol oynar. Bu değişim sadece öne ve geriye değil sağa ve sola olarak gerçekleşir. Bu değişimi yeterince etkin olarak yapabilecek uzunlukta, esnek ve güçlü kaslarla sarılmış bir boyun görevini daha iyi şekilde yapabilir. Böyle atlar daha çeviktirler ve hareketleri daha esnektir. Adım uzunlukları hem fazla hem de güçlüdür. Bu nedenle özellikle ön bacağın hareket serbestliği açısından boyun oldukça önemlidir.


Boyun gövdeden yaklaşık 45° bir açı ile ayrılmalıdır. Yelelerin bulunduğu üst sınırı hafif kavisli (dışbükey) olmalı boynun alt kenarı ise mandibula'dan gövdeye bağlandığı kısma kadar düz olmalıdır. Aygırlarda boynun üst sınırı başa yakın 1/3'lük bölümde bir zirve yapabilir. Boynun üst sınırı uyumlu bir şekilde cidagoya bağlanmalıdır. Buradaki sınırdaki ani kırılmalar istenmez. Boynun alt sınırı gövdeye articulatio humeri (omuz eklemi) hizasında ya da yukarısından bağlanmalıdır.



**Resim 15:** Fotoğrafta boynun gövdeden yaklaşık  $45^\circ$  bir açı ile ayrılmalıdır. Ayrıca boynun alt sınırı (A noktası) gövdeye articulatio humeri'nin (B noktası, omuz eklemi) yukarısından bağlanmalıdır.

Düzgün boyun dışındaki yapı kusurları atı problemlere yatkın kılar. Atlarda ideal boyun uzunluğunun hesaplanmasında farklı yöntemler kullanılabilir. En basit yöntem olarak atın boyun uzunluğunun articulatio cubiti (dirsek eklemi) ile tırnak arası uzunluğa eşit olması istenir. Ayrıca boyun uzunluğu baş uzunluğunun 1,5 katı olmalıdır. Bir diğer yöntemde ise sırt uzunluğunun boyun uzunluğunun 1,5 katı olması istenir. Bu üç yöntemde, uygun boyun uzunluğunun hesaplanmasında kullanılabilir. Bu uzunluk kıstaslarına uyan boyun uzunlukları at için ideal kabul edilir.

Normalden kısa boyun yapısının temelde iki olumsuz etkisi vardır. Bunlardan birincisi kasların kasıldığı zaman normal boylarının  $2/3$ 'ü kadar kısalmasından dolayı kısa boyun kaslarının daha az boyut değiştirmesidir. İkinci etken ise kısa boyun yapısı olan atların genellikle kalın boyun, kısa ve daha dikey scapula'ya (kürek kemiği) sahip olmalarıdır. Scapula'nın öne çekilmesi ve articulatio humeri'nin (omuz eklemi) ekstensoru olan boyun kaslarının kısa olması ya da scapula'nın dikeyliği adım boyunun kısalmasına neden olur. Adım boyu kısa olan bir at uzun adımlara sahip olan bir atın hızına ula-



**Resim 16:** Boyun uzunluğu ile sırt uzunluğu ve articulatio cubiti (dirsek eklemi) ile tırnak arası uzunluğunun karşılaştırılması.

şabilmek için daha fazla zorlanır. Bu gibi atlarda ağırlık merkezinin yeterince etkin yer değiştirmede de göz önünde bulundurulunca ön bacağına gelen yük ve stres artar. Sonuç olarak dengeyi iyi sağlayamaması nedeniyle ön bacaklara fazla yük binmesi, adım boyunun kısalması ve sakatlığa yatkınlık gibi istenmeyen durumlar karşımıza çıkar.

Normalden uzun boyun yapısı da atlarda vücut yapı kusurudur. Bu yapısal kusurun birkaç olumsuz etkisi vardır. Aşırı uzun boyun yapısı atın ağırlık merkezini normalden daha çok öne doğru yönlendirir. Bu durumda atın ön bacak-

larına binen yük miktarı artar. Normalden uzun boyun yapısına sahip atlarda hareket sırasında boyun eklemlerine gelen yük artar. Bu durum boyun ve ön bacak sakatlıklarının hazırlayıcıları arasındadır. Bir diğer etken ise boyun omurlarının sayısı aynı olmasına rağmen uzunluğun artması ile servikal vertebra (boyun omuru) malformasyonlarının görülme sıklığı artar. Özellikle canalis vertebralis darlığı (Wobblers Sendromu) ve larinks darlığı bu tip boyun yapısına sahip atlarda daha sık görülür.

Uzun boyunlu atlarda çalışma sırasında boyun kasları daha erken yorulur. Çünkü bu yapıya sahip


atların boyun kasları normalden zayıftır. Bu atlar başlarını etkin kullanmazlar ve sonuç olarak ağırlık merkezinin sürekli vücudun ön tarafına yakın kalmasına neden olurlar. Bu durum boyun ve ön bacak sakatlıklarına yatkınlığın artmasına neden olur.

Bir atın atletik yeteneği açısından boyun uzunluğu ne kadar önemli ise boynun şekli de bir o kadar önemlidir. Boyun, uzunlukları ve şekilleri birbirinden farklı yedi cervical vertebra (boyun omuru) içerir. Bu yedi omur birbirleri ile eklemleşerek 'S' şeklinde bir yapı oluştururlar. Atlarda boyun yapısı birisi başın gerisinde yer alan ve boyunda bir zirve noktası oluşturan, birde daha geride boynun gövdeden ayrıldığı kısımda iki ters yönlü eğim içerir. Bu eğimlerden en önemlisi ventralde yani gövdeye yakın olanıdır. Bu eğim kısa ve sığ olmalıdır. Ancak bu şekildeki eğim boynun göğsün önünden, scapula'nın (kürek kemiği) ortası hizasından ve hafif yukarı yönde yapı kazanmasına olanak tanır. Böyle bir attan boyun hareket serbestliği, manevra yeteneği ve arka ayaklarını etkili kullanma yeteneği artar. Eğer bu eğim uzun ve derin olursa atın boyun yapısı koyun boynunu andırır ki yarış atlarında performans anlamında istenmeyen bir kusurdur. Çünkü bu tarz kusurlu boyun şekline sahip olan atlarda başın fleksiyon yapması güçleşir. Özellikle binekte dizgin kontrolü oldukça kötü olan bu atlar başlarını daha fazla havaya kaldırırlar ki bu durumda önlerini ve gidecekleri yönü görmeleri güçleşir. Atlarda boyun omurları sadece dörtnala koşarken ve yerden otlarken düz bir hal alır.


Atlarda başın boyun ile eklemleşme açısı da önemli bir kıstastır. Atın görüş açısı, yeterli fleksiyon serbestliği sağlayabilmesi, dizgin kontrolünün artması üzerine etkili bir değerdir. Atlarda mandibula'nın aboral kenarı ile ala atlantis arası en az 3 cm olması gereklidir. Aksi durumda yukarıda sayılan olumsuzluklar yanında larinks darlığı nedeni ile bu atlarda solunum yeterince etkin gerçekleştirilemez. Baş boyun açısı küçük olan atlarda boyun normalden kısa ve ince, scapula (kürek kemiği) ise dikeydir. Bu boyun yapısını algılayabilmek için eşeklerin boyun yapısını akla getirmek yardımcı olacaktır. Çünkü bu yapı eşeklerde doğal olarak

görülen bir boyun yapısıdır. Başın boyna bağlanması, boynun da cidagooya bağlanması aşamasında geçişlerin ahenk içinde olması gerekir. Bu geçişlerdeki ani hat değişiklikleri yapısal kusurların işaretçisidir.


Boynun baş ile arasındaki birleşim şekli kadar boynun gövdeden ayrılış şekli ve açısı da önemlidir. İdeal boyun yapısına sahip olan bir attan boyun scapula'nın önünden yaklaşık 45° bir açı ile yukarı doğru ayrılmalıdır. Aynı şekilde boynun gövde ile birleştiği ventral (alt) kısmı articulatio humeri ekleminden daha yukarıda yer almalıdır. Bu yapı atın boynuna yeterince hareket serbestliği kazandırdığı gibi ön bacakların adım uzunluğu üzerinde de olumlu etkilidir. Boyun gövdeden yatay (horizontal) olarak ayrılıyorsa bu atların boyun serbestliği yeterli olmayacağı için baş ve boyun denge topuzu görevini yeterince yerine getiremez. Sonuç olarak bu atlar çevikliğini yitirecek ve performans kaybı karşımıza çıkacaktır.




**Resim 17:** Atlarda mandibula'nın aboral kenarı ile ala atlantis arası en az 3 cm olmalıdır.



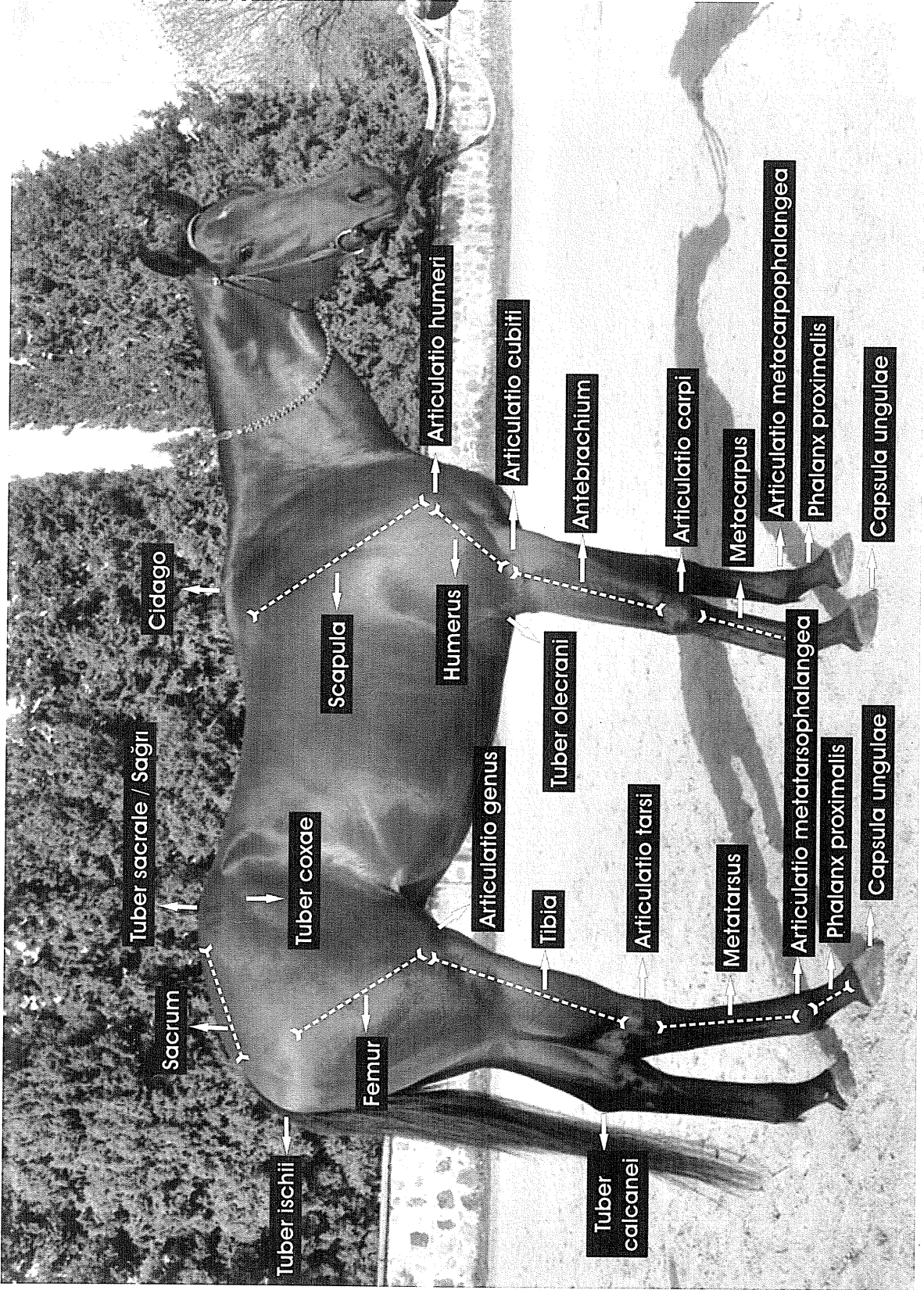
**Resim 18:** İdeal Boyun Yapısı: Boyun uzunluğu baş uzunluğunun 1,5 katından kısa olmamalı, aynı zamanda cidago–kuyruk arası uzunluğunun 1,5 katından uzun olmamalıdır. Boyun gövdenin önünden yaklaşık 45° bir eğim ile yükselerek ayrılmalıdır. Boynun gövde ile birleştiği ventral kısmı articulatio humeri'den yüksekte olmalıdır. Baş boyun birleşmesinde mandibula'nın aboral kenarı ile atlas arasında en az 3 cm mesafe olmalıdır. Boyun üst sınırı uygun bir kavislenme göstermeli, ventral'de ise düz olmalıdır. Boyun kasları gelişmiş olmalı ve başı cidagodan yüksekte tutacak yapıya sahip olmalıdır.





# SIRT YAPISININ DEĞERLENDİRİLMESİ

*Gelişimini En Son Tamamlayan Bu Vücut Bölümüdür*



Clavago

Scapula

Humerus

Articulatio humeri

Articulatio cubiti

Antebrachium

Articulatio carpi

Metacarpus

Articulatio metacarpophalangea

Phalanx proximalis

Capsula unguis

Tuber sacrale / Sağrı

Sacrum

Tuber coxae

Femur

Articulatio genis

Tuber olecrani

Tibia

Articulatio tarsi

Metatarsus

Articulatio metatarsophalangea

Phalanx proximalis

Capsula unguis

Tuber ischii

Tuber calcanei

## **SIRT YAPISININ DEĞERLENDİRİLMESİ**

Columna vertebralis'in (omurga) gelişimini tamamlaması beş ya da yedi yaşını bulabilir. Bu haliyle gelişimi en son tamamlanan iskelet sistemi bölümlerinden birisidir. İki yaşlı olarak koşmaya başlayan İngiliz ve üç yaşlı olarak koşmaya başlayan Arap atları düşünüldüğünde bölgenin ne kadar hassas olduğu görülür. Genç atlarda yaptırılan ağır antrenmanlar, satış ya da sakatlık kaynaklı antrenman aksamaları bu bölge için sakatlık hazırlayıcılarıdır. Üstün performans beklenen atlarda columna vertebralis (omurga) yapısının düzgün yapıya sahip olması istenir. Bölgesel kusura ya da zayıflığa neden olacak yapılar istenmez. Bu bölge at seçiminde büyük önem taşır. Atlarda sırtın yapısı atın geçmiş antrenman ve binek durumu hakkında da bilgi verir.

Atın hareketi sırasında arka bacaklar tarafından üretilen itme gücünü ileten bu yapı çok sayıda kemiğin bir araya gelmesi ile oluşmuştur. Atlarda 7 cervical, 18 thoracal (Arap atlarında 17-18), 6 lumbal (Arap atlarında 5), 5 sacral vertebra (omur) mevcuttur. Ancak thoracal ve lumbal vertebraların sayılarında varyasyonlar sık görülür. Atın her hareketinden direk olarak etkilenen bu yapı arka ayaklar tarafından üretilen itme gücünün aktarımını üstlenirken atın dönüş ve yavaşlaması gibi zamanlarda da farklı yönlerde yüke maruz kalır. Ayrıca atlarda bu bölge süspansiyon köprüsü olarak da adlandırılır. Göğüs ve karın boşluğu organları ile bu bölgedeki tüm kasların yerçekimi etkisine karşı da fonksiyon üstlenmektedir. Bunların üstüne bir de binicinin ağırlığı eklenecektir. Üzerinde binici olan bir at kendi ağırlığının yaklaşık %10-25'i kadar ekstra yüke maruz kalır.

Atlarda columna vertebralis'in (omurga) diğer hayvanlara göre daha sabit bir yapısının olduğu görülür. Özellikle lumbal vertebralar (bel omurları) birbirleri ile daha sağlam eklenerek bel esnekliğini yitirmişlerdir. Bunda atın arka ayaklarından üretilen itme gücünün doğrusal olarak öne aktarılması önemli bir etkidir. Özellikle yarış atlarına ait kadavralarda lumbal vertebralar incelendiğinde processus transversus'lar arasında kemiksel üremelerin son iki lumbal vertebra ile sınırlı kalmadığı ve öne doğru ilerlediği görülür.

Genç atlarda columna vertebralis sağa-sola ve yukarı-aşağı yönde daha esnektir. Ancak kemik gelişimini tamamlamış olgun atlarda bu hareket yeteneği çok sınırlıdır. Thoracal bölge costa'ların eklenmesi nedeniyle yeterince eğilme kabiliyetine sahip değildirler. Thoracal, lumbal ve sacral vertebra'lar göz önünde bulundurulduğunda en yüksek fleksiyon yeteneği son lumbal vertebra ile sacrum arasındaki eklemde. Bu eklem haricinde neredeyse tüm hareket ilk birkaç lumbal vertebra bölgesinde oluşur. Bu nedenle ilk lumbal vertebra eklemleri ile sonuncusu sakatlıklara daha fazla duyarlıdır.

Yukarıda açıklanan fonksiyonel görevi göz önüne alındığında atlarda sırt yapısının iyi gelişmiş ve dayanıklı olması istenir. Bu dayanıklılık uygun kemik gelişimi yanında düzgün eklem ve kas yapısını da gerektirir. Bu nedenle bölgenin iskelet sistemi ve etrafındaki dokuların bir yansıması olan vücut yapısı önemli bir değerlendirme aracıdır.

Atlarda sırt yapısının değerlendirilmesinde columna vertebralis'in farklı bölümleri ayrı ayrı incelenerek karar verilmelidir.

## **Cidago Yapısının Değerlendirilmesi**

Cidago bölgesi thoracal vertebra'ların en yüksek processus spinosus'lara sahip olduğu bölgedir. Normal olarak 9 ila 10. thoracal vertebra hizasına denk gelir. Bölge boyun kaslarının gövdeye bağlantısında, scapula'nın öne ve yukarı hareketini sağlayan kas guruplarının bağlantısında, sırt kaslarının bağlantısında ve solunum kaslarının bağlantısında rol oynar. İyi gelişmemiş bir cidago yapısı boyun, ön bacak ve solunum fonksiyonları üzerine olumsuz etki yaparak performansı düşürür. Ayrıca ligamentum nuchae için yapılaşma noktası olan cidago'nun iyi gelişmesi boyun kaslarının hareket serbestliği ve başın etkin kullanımı üzerinde hayli etkilidir. Cidago yapısı ile scapula'nın eğimi arasında önemli bir ilişki mevcuttur. Cidagosu iyi gelişmiş olan atlarda scapula daha yatay pozisyonadadır. Bu durum atın adım uzunluğunu etkileyen önemli etkenlerden birisi olduğu için atın performansı ile direk ilişkilidir.

### Atlarda Vücut Yapısının Önemi

Cidago yapısı iki yaşına kadar tam olarak gelişimini tamamlamaz. Bu yüzden 3 yaşına kadar olan taylarda cidago sağrıdan daha alçak görülebilir. Cidago gerçek yapısına at olgunlaştıktan sonra yani 4 yaşından itibaren ulaşacaktır.

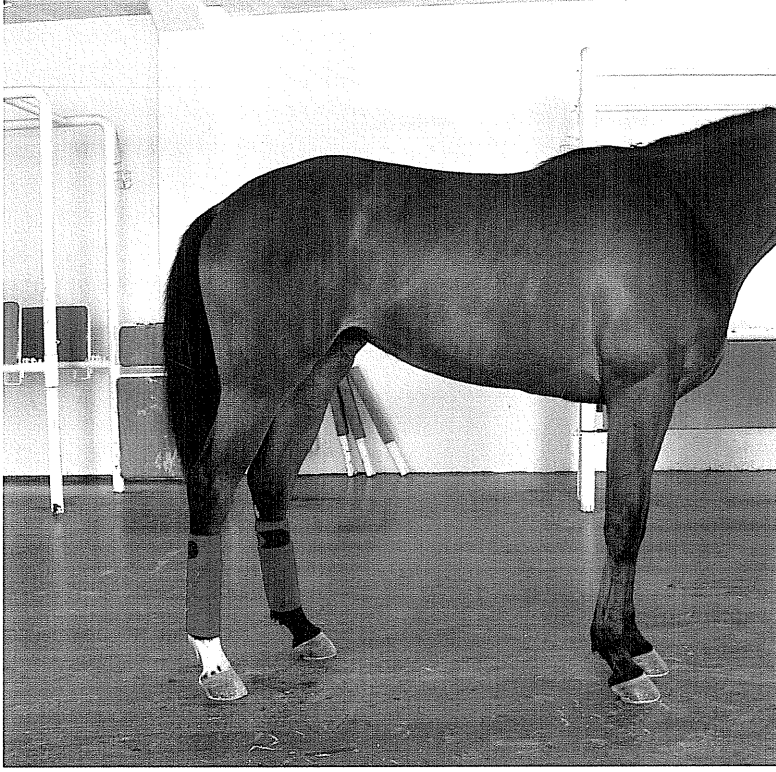
Boyun, ön bacak ve kendinden sonra gelen sırt bölümlerinin kesişim noktası olan cidagonun önemi açıktır. Bu nedenle cidago yapısı atın gelecekteki sağlık durumu ve performansı ile yakından ilişkilidir. Cidago'su iyi gelişmemiş olan atlar genellikle dik scapula yapısına sahip, kısa bacaklı ve kalın boyunlu vücut yapısına sahiptirler.

İyi gelişmiş bir cidago yapısının sağrı yüksekliğinden biraz yüksek ya da eşit yükseklikte olması istenir. Sağrının cidago'dan yüksek olması ön bacaklara binen yükün artması ve binicinin konforunu azaltması nedeni ile istenmez. Bazı at sahipleri cidago'dan daha yüksek sağrı yapısının atın hızına olumlu etki yapacağı kanısındadır. Ancak bir atın sağrı yüksekliğinin fazla olması bacaklarının uzun olduğu anlamına gelmez, arka bacak açıları atın performansı üzerinde çok daha etkilidir. Boyutlardan ziyade oran ve açıları göz önünde bulundurulmalıdır.



**Resim 19:** Taylarda yetişkinlikte ulaşılacak cidago yüksekliğinin tahmininde kullanılan genel bir yöntem vardır. Bu yöntemde tayın articulatio metacarpophalangea (bilek eklemi) ile tuber olecrani'si (dirsek kemiği) arasındaki mesafe ölçülür ve bu uzunluğun iki katına 10 cm eklenerek tayın gelecekteki tahmini cidago yüksekliği saptanabilir.

*Atlarda Vücut Yapısının Önemi*




**Resim 20:** Üstte iyi gelişmiş ve sağrı ile eşit yükseklikte cidago yapısına sahip olan bir at, altta ise sağrısı cidagosundan daha yüksek bir at görülmekte.

## Atlarda Vücut Yapısının Önemi

Uyumlu vücut yapısına sahip olan bir atta boyun iyi gelişmiş cidago'ya hafif bir eğim ile bağlanmalıdır. Cidago boyun geçişi hafif eğimli olmalıdır. Bu geçiş hattında ani değişimler istenmez. Aynı zamanda cidago bölgesi çok keskin olmamalı iki yönden yeterince kas doku ile örtülü olmalıdır. Aşırı yüksek cidago bölgesel kaslarda bir zayıflığın belirtisi olduğu gibi eyer ve binici kökenli travma ve sakatlıklara da yatkındır. Cidago kendisinden sonra gelen sırt bölümüne yine aşırı olmayan ahenkli bir eğim ile katılmalı-

dır. Eğer cidago sırtta belirgin bir eğim ile katılıyorsa ve cidago sırttan belirgin yüksek ise bu yapı binicinin ağırlığının lumbal vertebra'lara daha fazla yüklenmesine neden olacak ve lumbal bölgeyi sakatlıklara yatkın hale getirecektir.

Cidago bölgesi hakkında göz ardı edilmemesi gereken bir diğer husus ise İngiliz atlarının Arap atlarına oranla daha belirgin bir cidago yapılarının olduğudur. Vücut yapı uyumluluğu hakkında değerlendirme yapan kişinin bunu göz önünde bulundurması gerekir.



**Resim 21:** İdeal Cidago Yapısı: Cidago'nun yüksekliğinin sağrı yüksekliği ile eşit ya da az yüksek olması gerekir. Cidago kendisine yapışan kaslar için yeterli alan oluşturacak kadar iyi gelişmelidir. Boyundan hafif bir eğim ile ayrılmalı ve yine eğimli bir şekilde sırt bölgesine bağlanmalıdır. Bölge uygun kas gelişimine sahip olmalıdır.

## **Bel Yapısının Değerlendirilmesi**

Atlarda bel olarak adlandırılan bu bölüm tüm lumbal vertebra'ları (bel omurları) içerir. Aynı zamanda son costae (kaburga), tuber coxae ve tuber sacrale arasındaki alan olarak da tanımlanır. Arka ayakların itiş gücünü gövdenin ön kısmına ileten ve boyundan sonra columna vertebralis'in hareket serbestliği en fazla olan bölümüdür. Hem hareket serbestliği olması hem de büyük bir güce maruz kalması bölgenin önemini arttırmaktadır. Bu nedenle yapısal olarak mutlaka güçlü olmalıdır.

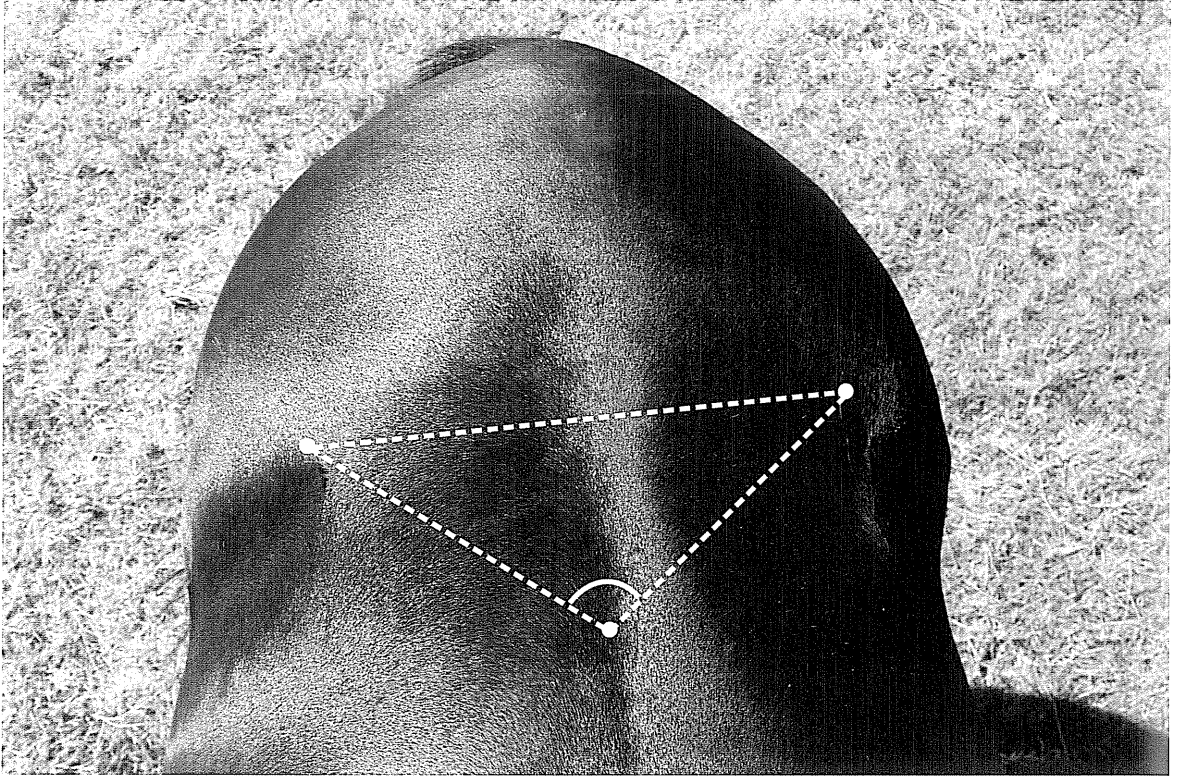
Articulatio lumbosacralis (son bel omuru ile sacrum arasındaki eklem) sırt bölgesinde en yüksek bükülme yeteneği olan eklemdir. Bu eklem bükülme yeteneği atın özellikle dörtnal sırasında arka ayaklarını karın altına alması ve arka ayak adım uzunluğu üzerinde etkilidir.

Yukarıda bölge hakkında verilen bilgiler sonrasında yapılacak değerlendirmede kullanılacak bazı yöntemlerden bahsetmek faydalı olacaktır. İdeal bel yapısı kısa ve geniş olmalıdır. Bunu ortaya koymak için ata üstten bakacak şekilde ilk lumbar vertebra'nın ön kenarı, her iki tarafın tuber coxae'larını birleştirecek şekilde bir üçgen çizilir. Çizilen bu üçgenin yüksekliğinin mümkün olduğunca az olması yani geniş açılı bir üçgen olması istenir. Eşkenara yakın üçgenler uzun bel yapısının göstergesidir ki bu yapı istenmez. Aynı şekilde iki tuber coxae'yi birleştiren çizgi ile articulatio lumbosacralis arasındaki mesafenin kısa olması istenir.

Doğum yapmış olan kısraklarda bel bölgesi doğum yapmamış kısraklara ve ağırlara oranla bir miktar daha uzundur.



**Resim 22:** İyi gelişmiş bir bel yapısı için hem lumbal vertebra'ların hem de son costae, tuber coxae ve tuber sacrale arasındaki üçgen alanın oldukça geniş olması istenir. İdeal yapı bir bel kısa ve geniş olmalıdır. Son costae ile tuber coxae arasındaki mesafe 6 cm'den fazla olmamalıdır. Bu aralığın fazla olması bel uzunluğunun fazla olduğunun dolayısı ile zayıf bel yapısının işaretidir. Bölge kasları her iki tarafta hafif bir dışbükeylik göstermeli ve vertebra'ların processus spinosus'larının her iki yanında onları hafif aşmalıdır.



**Resim 23:** İdeal Bel Yapısı: Kısa ve geniş olmalıdır. İlk lumbal vertebra, her iki tuber coxae arasında çizilen üçgen geniş açılı olmalıdır. Bölge kasları processus spinosus'ları iki yönden aşacak şekilde gelişmiş olmalıdır.

### Sacrum Yapısının Değerlendirilmesi

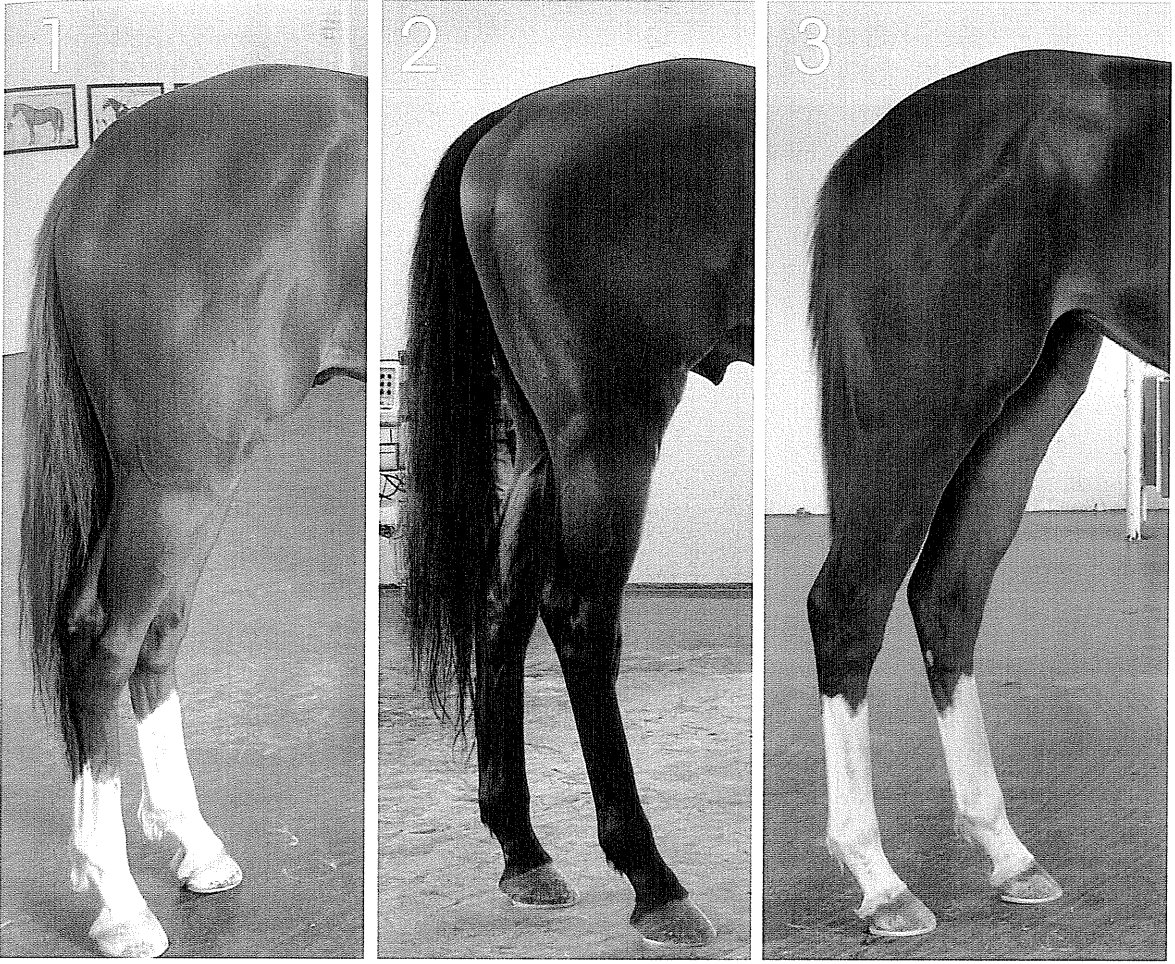
İlk olarak sacrum (kuyruk sokumu kemiği) kemiğinin yapısı ve yatay eksen ile arasındaki açı değerlendirilir. Bazı Arap atı yetiştiricileri tarafından yatay sacrum yapısı tercih edilir. Ancak gelişmiş kaslar ile örtülmüş olan, bel bölgesi ile birleşme noktasında ani düzlemsel değişiklik olmayan yani bel bölgesi ile ahenkli bir biçimde birleşen oval ve eğimli bir sacrum yapısı atın performansı üzerine daha olumlu etki eder. Sağrının en yüksek olduğu nokta ile kuyruğun sağrıya bağlandığı nokta arasındaki eğimli bir sacrum yapısı atın uzun ve güçlü adım atmasına müsaade eder ve çıkış kabiliyetinin daha üstün olmasını sağlar. Buna paralel olarak sağrının en yüksek olduğu nokta ile tuber ischii (oturak kemiği) arasındaki mesafenin uzun olması bölge kaslarının daha gelişmiş olmasına imkân vereceğinden dolayı arzu edilen bir yapıdır.

Sacrum yapısı düz ve kısa olan atlar kısa ve alçak adımlara sahiptirler. Bu durum uzun dayanıklılık ve dresaj yarışmalarında tercih edilen bir yapıdır. Dolayısıyla bu sacrum yapısına sahip olan atlar kullanım alanları değişir.

Eğimli sacrum yapısına sahip ve bölge kasları iyi gelişmiş atların depar yetenekleri daha fazladır ve kısa mesafe yarışlarında bu durum ata üstünlük sağlar.

Ancak sacrum yapısı fazlaca eğimli olan atlarda bölge kas sağrısına benzerdir. Bu aşırı eğimli sacrum nedeni ile lumbal vertebralar ile sacrum arasındaki bağlantı bölgesi yukarı yönde bir çıkıntı gösterir. Bu yapı kusuruna sahip atlarda articulatio sacroiliaca subluksasyonları ve ligamentlerine dair yırtıklar sıklıkla görülür. Bu tip atlarda zayıf ve uzun bel yapısı da sıklıkla görülür. İlerleyen süreçte sağrı kaslarında tek ya da çift taraflı atrofiler görülebilir.

*Atlarda Vücut Yapısının Önemi*

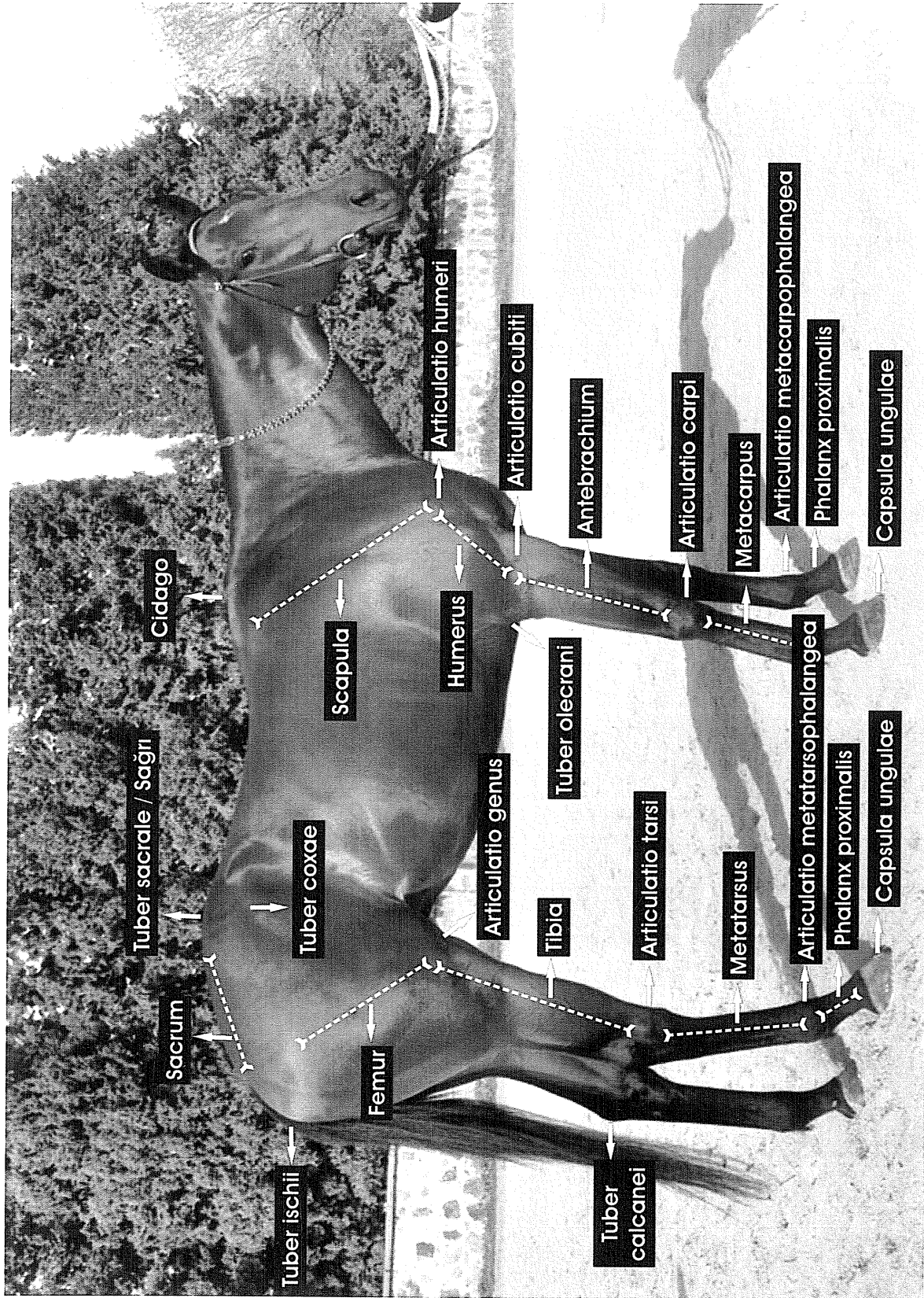


**Resim 24:** 1 numaralı fotoğrafta uzun, eğimli ve gelişmiş kaslarla örtülü, 2 numaralı fotoğrafta düz ve 3 numaralı fotoğrafta ise aşırı eğimli sacrum yapısı görülmekte.



# THORAX YAPISININ DEĞERLENDİRİLMESİ

*Göğüs Yapısı Atın Dayanıklılığının Önemli Bir Göstergesidir*



Tuber sacrale / Sacri

Cidago

Sacrum

Tuber ischii

Tuber coxae

Scapula

Femur

Articulatio genus

Humerus

Articulatio humeri

Tibia

Tuber olecrani

Antebrachium

Tuber calcanei

Articulatio tarsi

Articulatio carpi

Metatarsus

Metacarpus

Articulatio metatarsophalangea

Articulatio metacarpophalangea

Phalanx proximalis

Phalanx proximalis

Capsula unguiae

Capsula unguiae

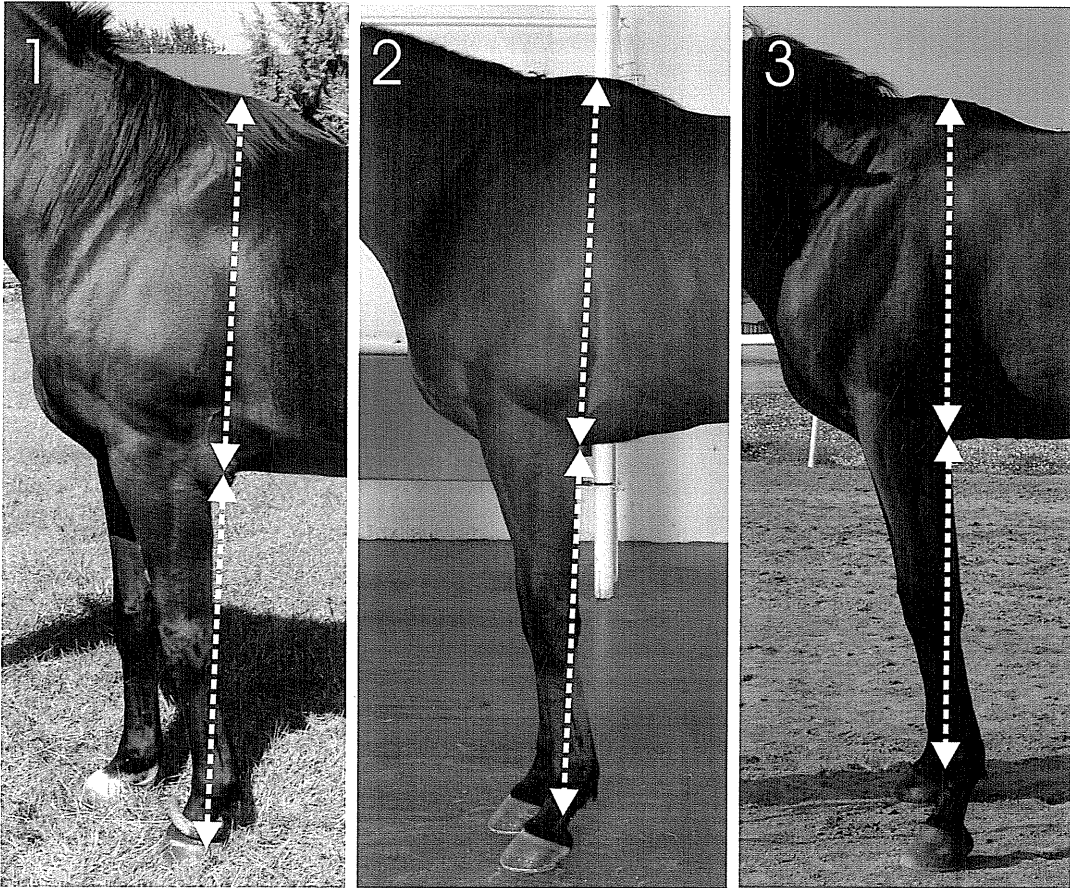
## THORAX YAPISININ DEĞERLENDİRİLMESİ

Atın göğüs yapısı onun dayanıklılığının önemli bir göstergesidir. İyi gelişmiş bir thorax (göğüs kafesi) yapısı içerdiği solunum ve dolaşım sistemi organları için yeterince alan oluşturabilmeli ve yüksek performans esnasında ekstra solunum kapasitesi yaratacak hareket serbestliğine sahip olmalıdır. Thorax, dorsal'de thoracal vertebra'lar (göğüs omurları), lateral'de costae'lar (kaburgalar), ventral'de sternum (göğüs kemiği), cranial'de boyun, caudal bölümde ise diaphragma ile sınırlandırılır. Thorax boşluğu içerisinde kalp, akciğerler gibi solunum ve dolaşım sisteminin önemli organları bulunur. Dolaşım amaçlı sistol - diastol hareketi yapan kalp ile solunum sırasında inspirasyon - ekspirasyon yapan akciğerleri barındıran bu boşluğun hacmi ve hareket

yeteneği büyük önem taşır. Atlarda iyi gelişmiş bir thorax yapısı atın dayanıklılığı ve depar gücü üzerinde önemli bir etkidir. Özellikle düz koşu yarışlarında akciğer kapasitesi atın hızını uzun süre koruyabilmesi için önemlidir.

Atlarda göğüs genişliği ve derinliği hakkında karar vermek için atın hem yandan hem de önden muayenesi şarttır. Aksi halde yanılığa neden olabilir.

İdeal bir thorax yapısı içerdiği yaşamsal organlar için yeterli hacme sahip olmalı, yüksek performans esnasında solunum için yeterince genişlemeye müsait olmalı bunun yanında ön bacağına gövdeye bağlanması için uygun zemin oluşturmalıdır. Bu nedenle thorax derinliğinin ve genişliğinin fazla olması istenir. Bir atın yandan muayenesinde cidago ile thorax'ın en alçak noktası ile tuber olacranı (dirsek kemiği) ile yer arasındaki mesafenin eşit olması istenir.



**Resim 25:** Thorax derinliği 1 numaralı fotoğrafta düzgün vücut yapısına uygun iken 2 ve 3 numaralı fotoğraflarda derinliğin giderek azaldığı görülmekte.

### Atlarda Vücut Yapısının Önemi

Göğsün en alçak noktasından karına doğru kavisli bir bağlantı olmalıdır. Buradaki keskin ya da aşırı düz bir bağlantı karın kaslarının zayıflığına işaret eder. Bu durum yüksek hızlardaki manevralarda sakatlık için hazırlayıcı etkenlerden birisidir. Costae'ların (kaburga) eğimli bir şeklinin olması istenir. Eğimli costae'lar arası mesafe daha fazla olduğu için soluk alma sırasında göğüs boşluğu daha fazla genişleyebilir. Bu eğim göğüs genişliğini arttırdığı gibi yüksek performans esnasında solunum için yeterli hareket serbestliğine imkân tanıyabilir. Solunumda görev alan en önemli kaslar costae'lar kadar diaphragma kaslarıdır. Yeterince eğimli costae yapısı aynı zamanda kısa ve geniş lumbal (bel) bölgenin de işaretçisidir.

Düz costae'lar göğsün dar olmasına neden olur. Dar göğüslü atlarda ön bacaklar birbirine

daha yakındır ve bu atlarda topuk çalma denilen bir ayağın yerde duran diğer ayağa vurması sıklıkla görülür. Aynı zamanda dar göğüslü atların thorax'ı (göğüs) soluk alma esnasında da yeterince etkin bir genişleme sağlayamazlar ve atın performansı olumsuz etkilenir.

Atlarda costae'ların aşırı eğimli olmasından kaynaklanan aşırı geniş göğüs yapısı (bidon göğüs yapısı) istenmez. Bu atlarda geniş göğüs olsa bile göğüs derinliği yetersiz olacaktır ve atın thorax kapasitesi yeterli olmayacaktır. Aynı zamanda aşırı geniş göğüs yapısına sahip atlarda önleri geri yapı kusuru ile birlikte önleri açık yapı kusuru sıklıkla görülür. Bu tip atlar yürürken ve koşarken vücut her iki yöne aşırı yön değiştirir ve bacaklara binen yük artarken binici içinde olumsuz bir durum açığa çıkar.

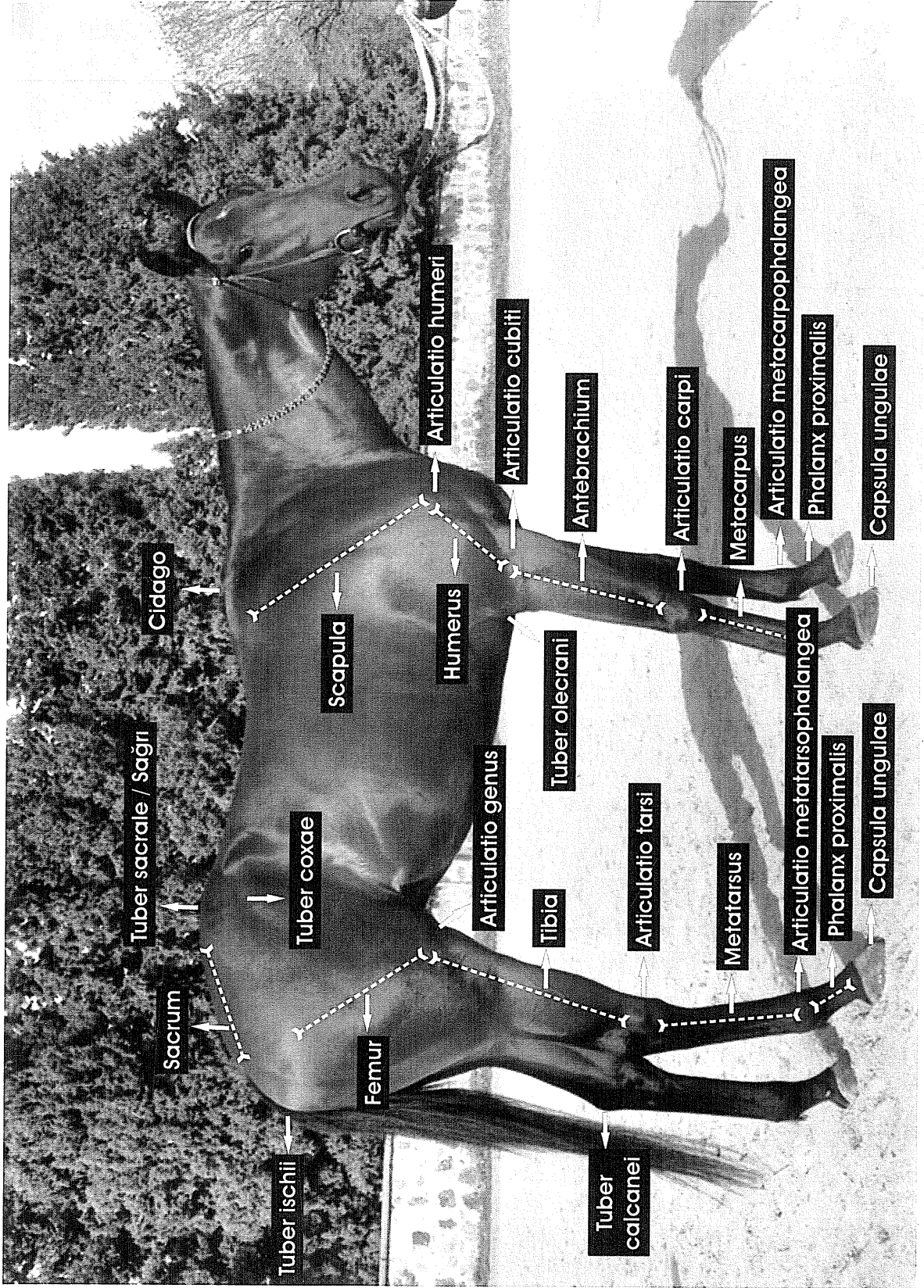


**Resim 26:** İdeal Thorax Yapısı: Thorax derinliği ve genişliği fazla olmalıdır. Costae'ların eğimi uygun olmalı ve atın yüksek performans gösterdiği zamanlarda ekstra solunum kapasitesi yaratacak yetenekte olmalıdır. Costae'lar iyi gelişmiş olmalı karın kaslarına yeterli desteği verebilmelidir. Göğsün alt sınırı hafif bir eğim ile karın kaslarına bağlanmalıdır. Göğüs derinliği ile bacak uzunluğu eşit olmalıdır.



# ÖN BACAK YAPISININ DEĞERLENDİRİLMESİ

*Vücut Ağırlığının %65'ini Ön Bacaklar Taşır*



Clavago

Tuber sacrale / Sağrı

Sacrum

Tuber ischii

Tuber coxae

Femur

Scapula

Humerus

Articulatio genus

Articulatio humeri

Articulatio cubiti

Tuber olecrani

Tibia

Antebrachium

Articulatio farsii

Articulatio carpi

Metatarsus

Metacarpus

Articulatio metatarsophalangea

Articulatio metacarpophalangea

Phalanx proximalis

Phalanx proximalis

Capsula unguiae

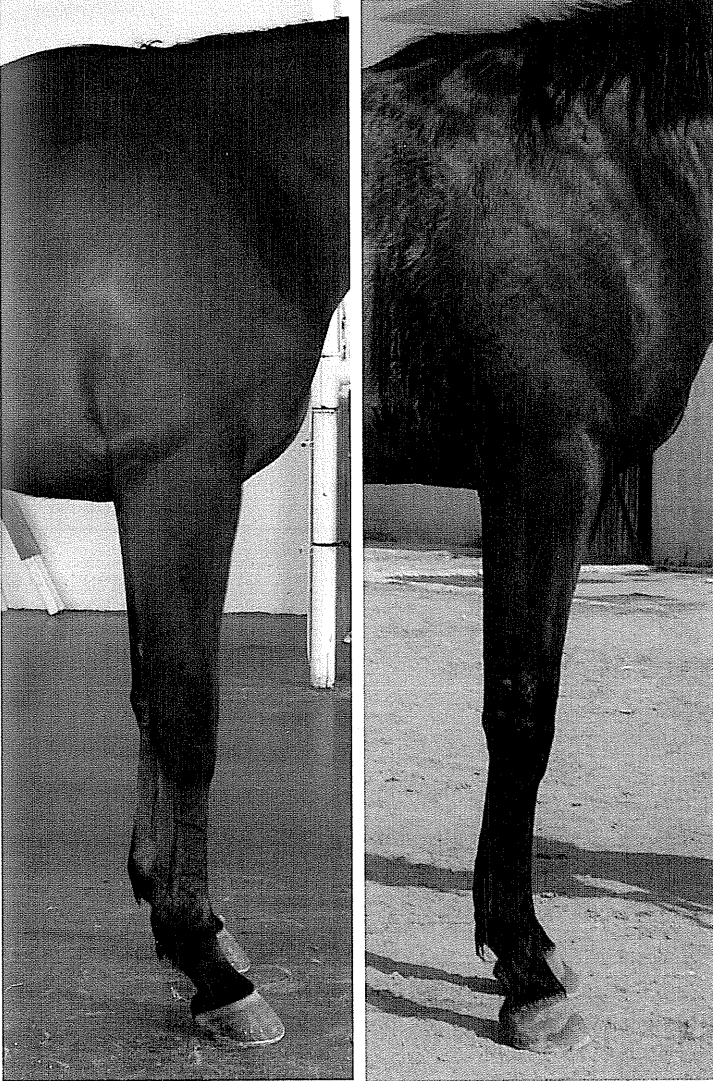
Capsula unguiae

Tuber calcanei

## ÖN BACAK YAPISININ DEĞERLENDİRİLMESİ

Bu başlık altında ön bacağın tümü ve bölümleri ayrı ayrı değerlendirilerek, neden sonuç ilişkilerini kurarak ideal yapı açıklanmaya çalışılacaktır. Düzgün vücut yapısına sahip bir at ayakta durduğu sırada vücut ağırlığının yaklaşık olarak %60-65'i ön bacaklara, %35-40'ı arka bacaklara yüklenir. Bu oranlar binici varlığında, yüksek hızın devam ettirildiği ve yavaşlama anlarında ön bacak aleyhine artış gösterir. Hızlanma sırasında ise arka bacaklar aleyhine artış gösterir. Dört nal sırasında arka bacakların görevi daha fazladır, çünkü itici güç buradan sağlanır. Hız arttıkça adım uzunlu-

ğu artar ancak ayakların yere temas süresi kısalmır. Dört nal sırasında arka bacakların itiş gücü artarken ön bacakların yerde kalma süresi kısalmır. Yerde kalma süresi (zemine temas süresi) kısalmayan ön bacakların taşıdığı yük artar. Maksimum yüklenmeye yaklaşılır. Yani hızın artması ile arka bacakların itiş yükü artarken ön bacaklarında birim zamanda taşıdığı yük artar. Bu nedenle ön bacakların dayanıklı olması istenir. Bu dayanıklılığın sağlanabilmesi için uyumlu bir ön bacak yapısına ihtiyaç vardır. Bu amaçla kemik uzunlukları, oranları, eklem açıları ve kas - tendo gelişimleri yeterli olmalıdır. Bunlardan her hangi birisindeki zayıflık o bölgenin sakatlığa yatkınlığını arttıracak ve / veya performansı düşürecektir.

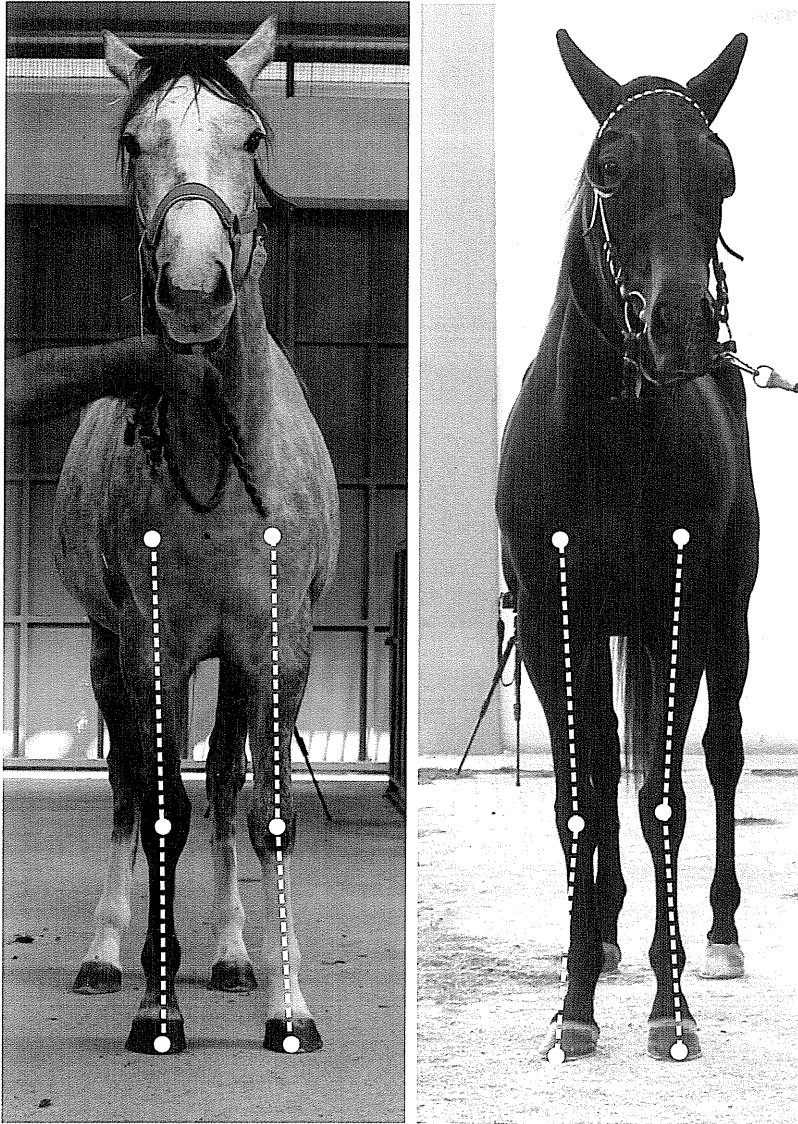


**Resim 27:** Solda güçlü scapula (kürek kemiği) ve antebrachium (ön kol kemiği) bölgesi kasları ile örtülü, articulatio carpi'si (ön ayak diz eklemi) iyi gelişmiş, kısa ve kalın bir metacarpus'a (incik kemiği) sahip, bilek ve tırnak açıları ideal olan bir ata ait ön bacak fotoğrafı görülmekte. Sağda ise birçok açıdan kusurlu ön bacak yapısına sahip bir ata ait ön bacak fotoğrafı görülmekte.

### Atlarda Vücut Yapısının Önemi

Atlarda hızın temelindeki etkenlerden birisi de adım uzunluğu ve gücüdür. Uzun ve güçlü adımlar performansı olumlu etkiler. Bazı atların neden diğerlerine göre daha uzun adımlarla yürüdüğü bilinmelidir. Bu amaçla ön bacak yapısı scapula'dan (kürek kemiği) başlayarak aşağıya doğru değerlendirilmelidir. Bu muayenelerde bacak yapısının düzgün olup olmadığı saptanır. Bunun yanında var olabilecek yapı kusurlarının saptanması ve bu atın hangi anatomik bölge sakatlıklarına yatkın olduğunun belirlenmesi gerekir. Muayenede tek amaç kusuru tespit etmek değildir. Kusurun ortaya çıkarılabileceği olguları ve bu olgulara karşı alınacak önlemlerinde ortaya konulmasıdır.

Atlarda ön bacağın yapısı önden ve her iki yandan yani üç yönlü olarak değerlendirilmelidir. Önden muayenede atın vücut ağırlığının her iki bacağına eşit dağılıp dağılmadığına dikkat edilir. Düzgün bacak konformasyonuna sahip bir atta her iki bacak vücut ağırlığını eşit paylaşmalıdır. Bunun için düzgün bir bacak yapısına sahip olan atlarda articulatio humeri'nin (omuz eklemi) orta noktasından indirilen dikme tüm eklemlerin merkezinden geçerek yere ulaşmalıdır. Capsula unguiae (tırnak) ileri yönelmiş olmalı, sağ ve sol articulatio humeri'ler arası genişlik ile ayaklar arasındaki genişlik eşit olmalıdır.



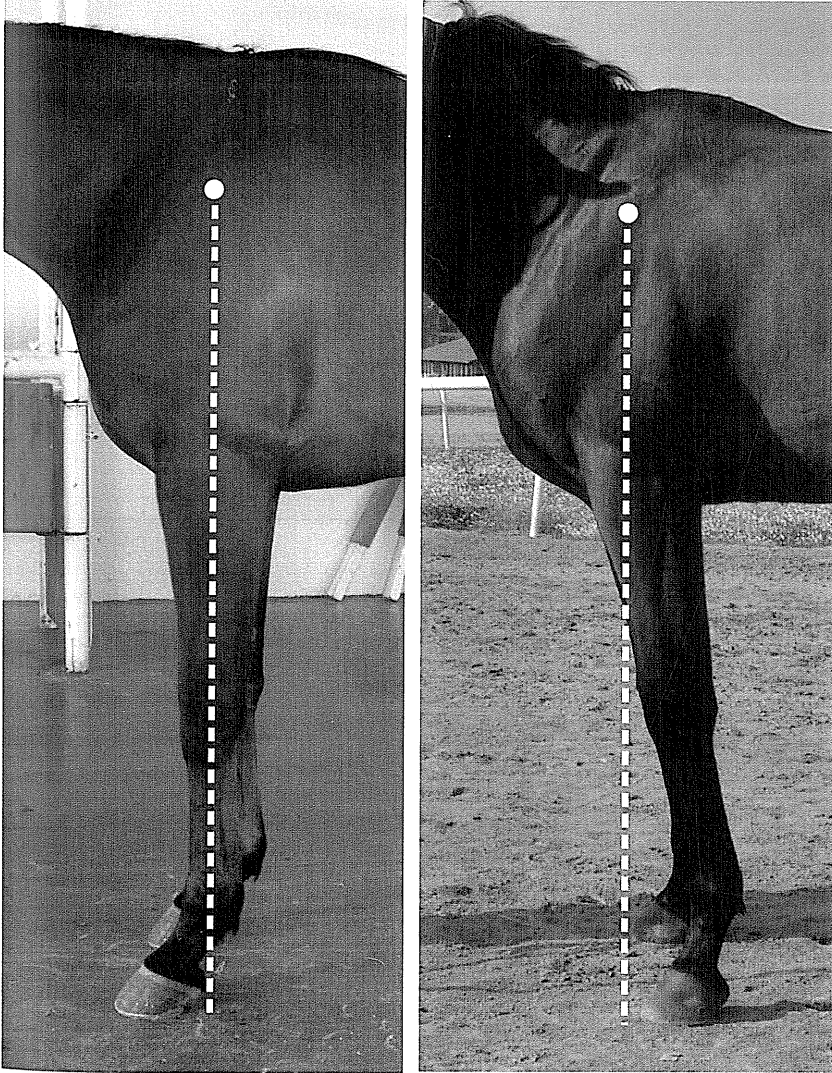
**Resim 28:** Solda düzgün bacak yapısına sahip bir atta bacak ekseninin düzlüğü, sağda ise bacak eksenlerindeki kırılma görülmekte.

### Atlarda Vücut Yapısının Önemi

Düzgün bacak yapısına sahip olmayan atlarda eklemlerin, kasların, kemiklerin ve diğer dokuların yük dağılımı dengeli olmayacaktır. Bu durumda dokuların bazı bölümlerine binen yük olması gerekenden fazla olur ve sakatlık görülme ihtimali artar.

Ön bacakların yandan muayenesinde iki ön bacağın düzgün bacak yapısına sahip olup olmadığı değerlendirilmelidir. Her iki ön bacağın beden yükünü eşit olarak paylaşıyor olması, yani önden muayenede kusur görülmemesi bacak yapısının uyumlu olduğunu söylemek için yeterli değildir. Ayrıca yandan yapılan muayene ile her bir bacağın kendi üzerine düşen yükü dengeli bir şekilde taşıyıp taşımadığı de-

ğerlendirilmelidir. Düzgün bacak yapılı bir atta tuber spina scapula'dan (kürek kemiği çıkıntısı) indirilen dikey çizgi bacağı eşit iki parçaya ayırmalı ve torus corneus'un (ökçe) hemen arkasından yere değmelidir. Bacağın antebrachium (ön kol kemiği) bölgesinde bulunan fleksör (bükücü) ve ekstensor (gerici) kasları iyi gelişmiş olmalıdır. Bacak yukarıdan aşağıya dengeli bir duruş sergilemelidir. Articulatio carpi'nin (ön ayak diz eklemleri) dorsal ve palmar yüzü düz bir hat şeklinde olmalı ve bu hat kesintiye uğramamalıdır. Ayak ve bilek eksenlerinde kırılma olmamalıdır. Her bir parmak kemiği kendisinden sonra gelen kemiğin eksenine ile aynı doğrultuda olmalıdır.



**Resim 29:** Solda düzgün bacak yapısına sahip bir atta tuber spina scapula'dan indirilen dikey çizginin bacağı eşit iki parçaya ayırdığı ve torus corneus'un (ökçe) hemen arkasından yere değdiği görülmektedir. Sağda ise önlere geri bacak yapısına sahip bir atın bacak yapısı ve bu duruma eşlik eden dik bileklilik görülmektedir.

## Scapula Yapısının Değerlendirilmesi

Ön bacakların hareket esnasında vücut ağırlığının %60'ından fazlasını taşıdığını düşünecek olursak yerden gelen yükün bir amortisör gibi emilmesinin önemi göz önüne çıkar. Ön bacadaki bazı eklemler bu emme yeteneğinde önemli rol oynar. Aynı zamanda bu eklemler ve açısal değerleri birbiri ile ilişkilidir. Örneğin bir atın scapula'sının (kürek kemiği) yatay eksenle arasındaki açı ile bilek açısı birbirine eşit olmalıdır.

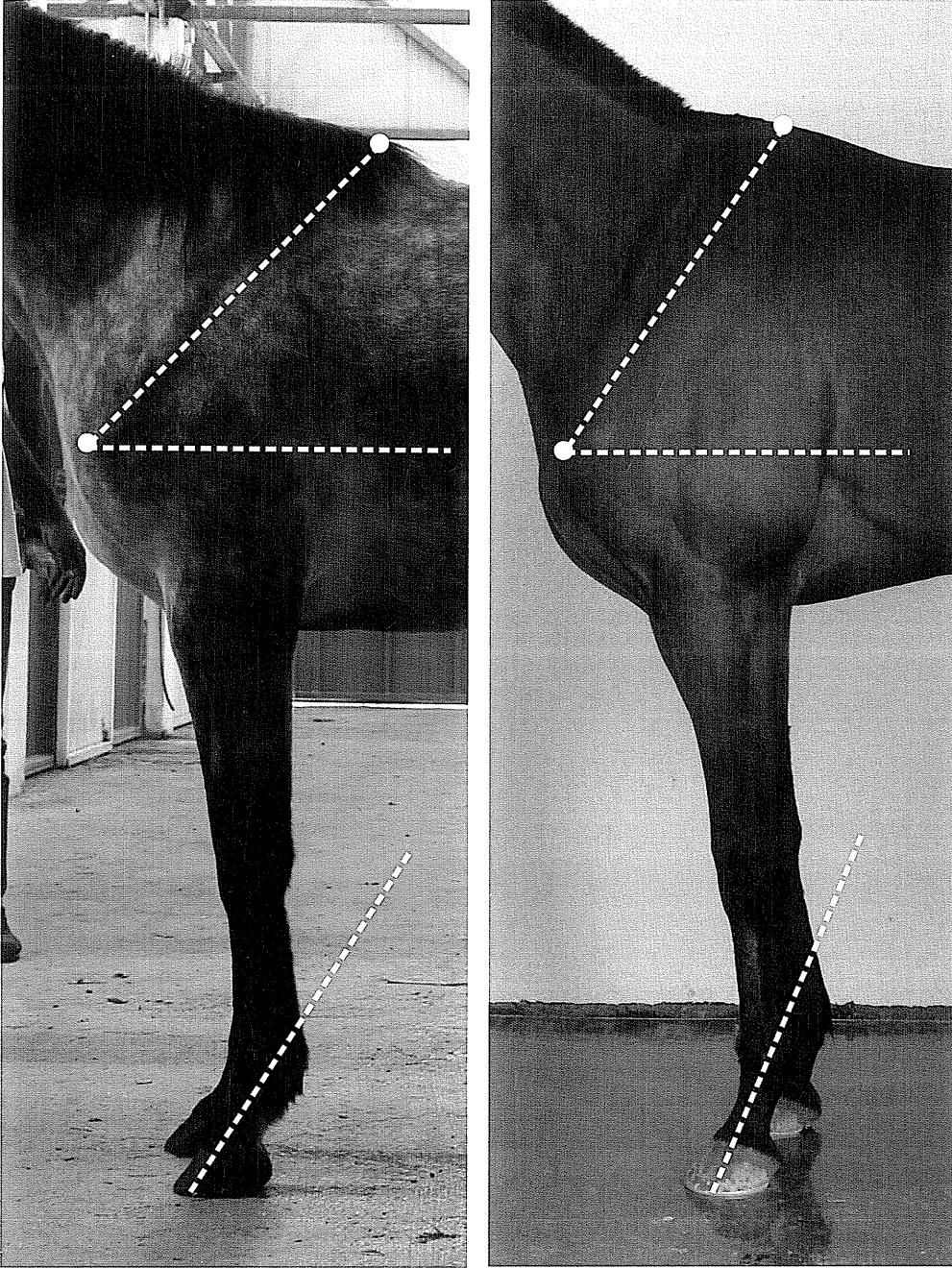
İyi gelişmiş bir scapula'nın uzunluğu ile atın boyun uzunluğu birbirine eşit olması idealdir. Ayrıca scapula uzunluğunun baş uzunluğundan kısa olduğu atlar kusurlu olarak kabul edilmelidir. Ön bacaklar columna vertebralis'e (omurga) kemiksel bir eklem ile bağlanmazlar. Ön bacaklar, ön bacadan çıkıp gövdenin ve boynun farklı bölümlerine yapışan oldukça güçlü kaslar ile gövdeye bağlanır. Uzun ve geniş bir scapula bu kasların yapışması için daha fazla alan oluşturacaktır. Zaten yassı kemiklerin özelliklerinden birisi budur. Scapula ne kadar uzun ve geniş ise bu kemiğe bağlanan kaslarda o denli gelişmiş olacaklarından bu kemiğe daha fazla hareket serbestliği ve dayanıklılık kazandıracaklardır. Bu durum atın atletik yeteneği ve adım boyu üzerinde olumlu bir etkidir. Kısa, dar, dikey bir scapula üzerine yapışan kaslar daha az hacimli olacaktır ve yerden gelen tepkiler sonucu daha fazla strese maruz kalacaklardır. Bunun bir sonucu olarak bu kaslar daha fazla fibröz doku içerirler ve esneklikleri daha azdır. Böyle bir scapula'nın hareket yeteneği azalacağı gibi kas ve tendolarına gelen yük de artacaktır. Kaslarda ve eklemlerde esnekliğin kaybedilmesi sakatlık için önemli bir risk unsurudur.

Scapula'nın boyutu kadar eğimli olması da atın atletik yeteneği ve adım boyu açısından önemlidir. Dikey bir scapula'nın yerden gelen etkileri emme yeteneği daha azdır. Bu amaçla scapula açısının saptanmasında scapula üzerindeki spina scapula adlı çıkıntının yatay eksen ile arasındaki açı hesaplanmalıdır. Bir diğer yöntem ise cidago noktası ile articulatio humeri arasındaki doğrunun yatay eksen ile ara-

sındaki açının kullanılmasıdır. Ancak bu ikinci yöntemde cidago bölgesinin yapısal kusurları yanıltıcı olabilmektedir. Bu nedenle öncelikle cidago dikkate alınmalı, cidago kusuru yoksa bu yöntem kullanılmalıdır. Atlarda scapula'nın yatay eksenle arasındaki açının normalde 45°, en fazla 55° olması gerekmektedir. Ancak engel atlama atlarında 57° kadar normal kabul edilebilir. Çünkü ancak bu açısal değerler düzgün yapıdaki ön bilek açıları ile tam bir uyum halinde olacaktır. Bunun yanında 55° den daha dik bir scapula ile humerus arasındaki açı da büyük olacaktır ve bunun sonucunda ön bilekler daha kısa ve dik açılı olacaklardır. Kısa ve dik bilek yapısına sahip olan bir at os naviculare hastalıkları, kemik üremeleri gibi problemlere daha yatkındır. Bu kusur koşu sırasında atın ayaklarının zemine daha fazla saplanmasına yol açar. Bu bilek yapısına sahip olan atlarda adım yayı ayağın yere konulacağı ikinci yarımında daha kısa ve kısa yarıçaplı bir dairesel hareket yapar. Bu durumda dik bilek yapısına sahip olan ayak yere daha dik açılı ve sert şekilde temas eder. Her uzun süreli tekrarlayan travma gibi bu durumda tırnak ve ayak için fazladan strese neden olup sakatlık hazırlayıcıdır.

Scapula'sı normalden daha dik olan atlarda ön bacaklar vücudun olması gereken noktadan daha gerisinde yer alır. Aynı zamanda bu atlarda humerus (kol kemiği) aşırı yatay halde dir. Atlarda scapula ile humerus arasındaki açının 105-120° arasında olması istenir. Bu ölçüm için iki kemiğin eksenleri alınmalı ve eksenlerin birleşim noktası articulatio humeri'nin merkezi olmalıdır. Eğer bu açı olması gerekenden küçük olursa atlarda güvercingöğsüzlük olarak da ifade edilen dışa çıkık görünümlü göğüs yapısı açığa çıkar. Bu durumda articulatio humeri'nin ekstensiyon yeteneği azalır. Adım boyu kısalmış ve dokularda daha fazla tekrarlayan yük oluşur.


Uygun scapula yapısına ve articulatio humeri açısına sahip olan atlarda adım uzunluğu da fazladır. Bu atlar dörtmala koşarken ön tırnakları ve burun uçları aynı hizaya kadar uzanabilir. Bu durum atın koşu performansını değerlendirmede önemli bir kıstastır.



**Resim 30:** Solda vücut yapısına oranla büyük, eğimli scapula yapısına sahip olan atın bilek yapısı, sağda küçük ve dik scapula yapısına eşlik eden dik bileklilik görülmekte.

Bu bölümde açıklanan ve arzu edilen scapula yapısı yarış atları için idealdir. Amaç uzun ve güçlü adımlarla koşan bir at elde etmektir. Ancak yük çeken ya da taşıyan atlarda daha kısa ve da-

yanıklı adım istenir. Bu atlarda dikey bir scapula yapısı daha dirençli adımlara neden olacağı için istenen bir yapı şeklidir.

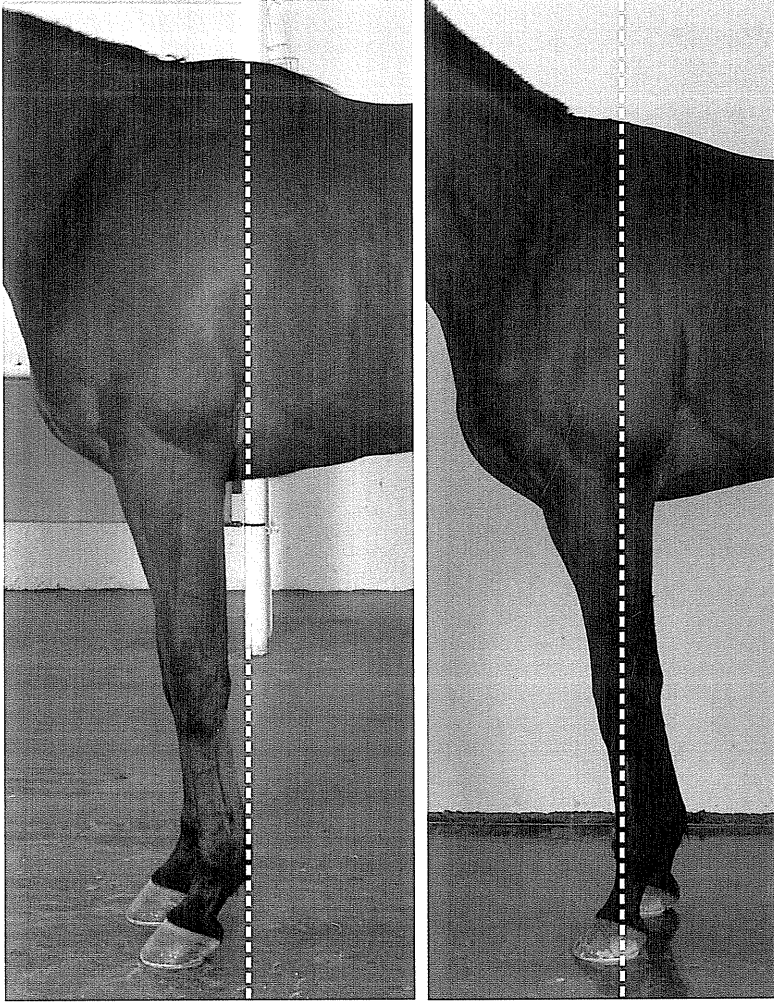


**Resim 31:** İdeal Scapula Yapısı: Boyun uzunluğundan daha kısa kısa kasa daha güçlü bir şekilde yapışmasına olanak sağlayabilecek kadar büyük ve yatay eksen arasındaki açı 50°den küçük scapula yapısına sahip bir at görülmekte.

### Humerus Yapısının Değerlendirilmesi

Ön bacağın tek görevi vücut ağırlığını taşımak değildir. Ön bacaklar yükün taşınması kadar baş, boyun ve gövdenin dengesi üzerinde etkilidir. Baş ve boyun bir denge topuzu gibi ağırlık merkezinin yerini belirlerken ön bacaklar bu yapıyla uyumlu şekilde hareket etmelidir. Ön bacak yapısı kusurlu bir atta, baş ve boyun ne kadar düzgün olsa da dengeli bir yapıdan söz edilemez.

Ön bacak eklemleri arasında eklem yapısı nedeni ile sınırlı derecede de olsa sadece articulatio humeri (omuz eklemi) yanıl hareketlere müsaade eder. Buna rağmen bölgedeki yoğun kas dokusu eklem yanıl hareketlerini önemli ölçüde kısıtlar. Bu nedenle humerus'un (kol kemiği) yapısı önemlidir. Bu kemik ön bacağın gövde altındaki duruş noktasının belirlenmesinde önemli rol oynar. Düzgün vücut yapısına sahip bir atın humerus uzunluğu scapula uzunluğunun %50-60 kadarı olmalıdır. Yerden gelen yükün yön değiştirdiği önemli bir bölgede yer alan bu kemik kısa ve güçlü olmalıdır.



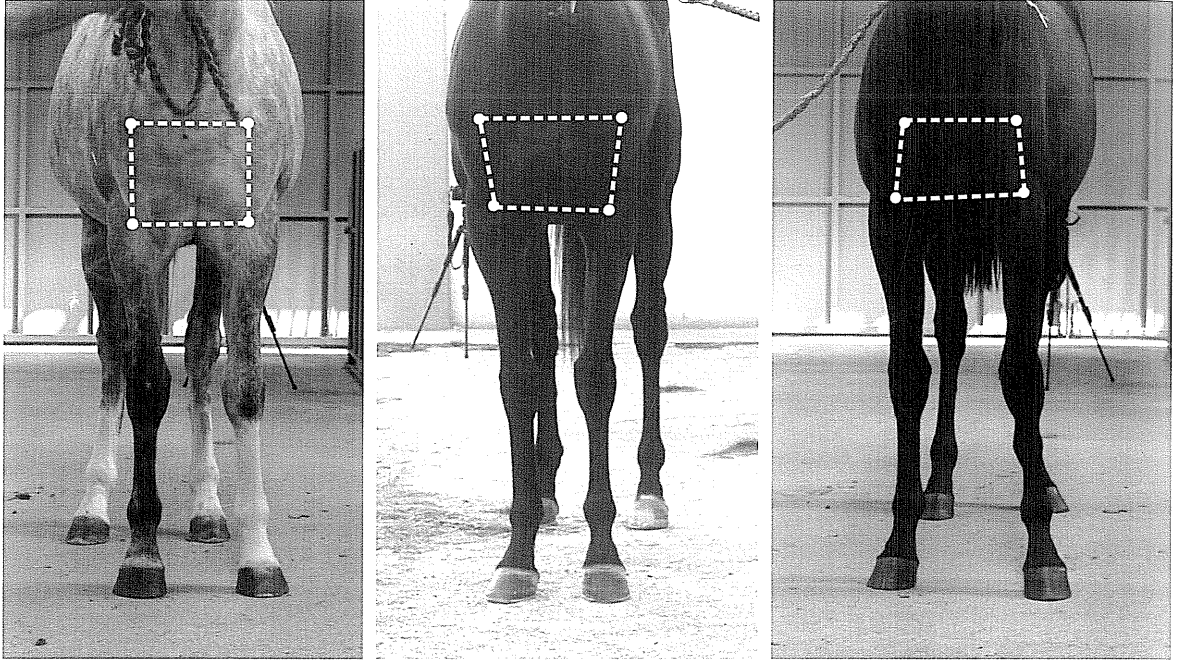
**Resim 32:** Humerus ideal uzunluk ve açıda ise cidago'dan indirilen dikme tuber olecrani'nin (dirsek kemiği) gerisinde kalacaktır. Solda düzgün, sağda kusurlu örnekler görülmekte.

Eğer bir atın humerus'u olması gerekenden uzun ise bu atın adım boyu kısalmır. Çünkü uzun humerus yapısı daha alçak ve kısa adımlarla yürümeye neden olur. Aynı zamanda bu yapı kusuru, atın hareket serbestliği üzerinde olumsuz etkiler yaratır ve tökezlemeye olan eğilimi artırır.

Humerus'un normalden kısa olması istenmez. Çok kısa humerus yapısı atın sarsıntılı adım atmasına, bacakların lateral hareket yeteneğinin azalmasına neden olur. Sonuç olarak

atın manevra yeteneğinde azalma ve bacaklarda fazladan yüklenmelere neden olur. Böyle yapısal kusuru olan bir at koşu sırasında daha çabuk yorulur.

Humerus uygun uzunluk ve güçte olmasına rağmen fazla yatay olabilir. Bu durumda güvercingöğüslülük olarak da ifade edilen görünüm açığa çıkar. Yandan muayenede pectoral kaslar (göğüs kasları) ön bacakların oldukça ön tarafında yer alacaklardır. Bu durumda articulatio humeri'nin ekstensiyon yeteneği azalır.



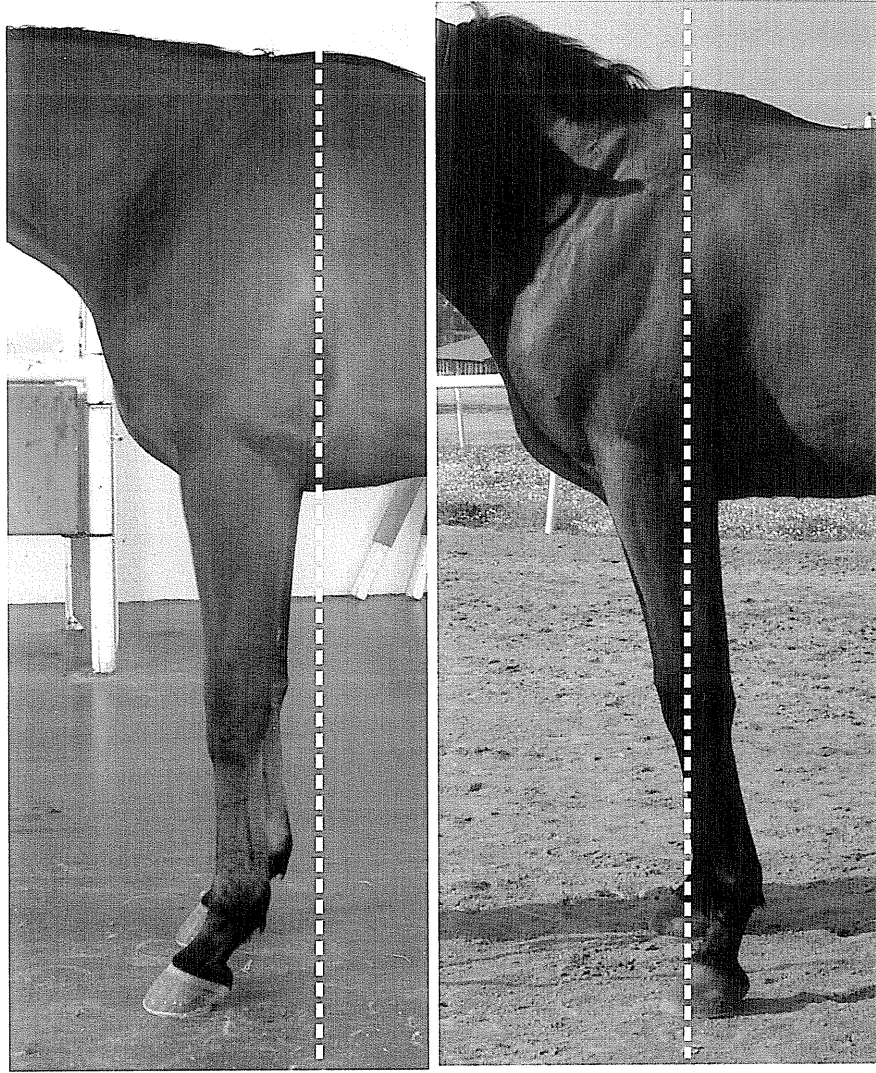
**Resim 33:** Ön bacak yapısı ile ilgili önemli bir değerlendirmede atın önden bakışta her iki tarafının da articulatio humeri (omuz eklemi) ve articulatio cubiti'lerine (dirsek eklemi) birer işaret konur. Ortaya çıkan bu dörtgen yapının tam kare olması atın göğüs ve ön bacağın üst bölümünün dengeli bir yapıya sahip olduğunu göstergesidir. Muayenede dörtgenin alt kenarı kısa ise (articulatio cubiti'ler birbirine daha yakın) bu atın bacak yapısı önleri kapalı yapı kusuruna yatkındır. Eğer bu dörtgenin üst kenarı daha kısa ise (articulatio humeri'ler birbirine daha yakın) bu atın bacak yapısı önleri açık yapı kusuruna yatkındır. Bu inceleme ön bacakların önden muayenesinde gözden kaçırılmamalıdır. Ancak unutulmamalıdır ki 1 yaşına kadar olan taylarda göğüs gelişimi tamamlanamadığı için bu yapının görülmesi normaldir.

### Antebrachium Yapısının Değerlendirilmesi

Ön bacaklarda humerus'un (kol kemiği) altındaki bacak bölümü articulatio metacarpophalangea'ya (ön ayak bilek eklemi) kadar dikey bir duruş gösterir. Bu bölümde uzun ve iyi gelişmiş bir antebrachium (ön kol kemiği) olması gerekir. Uzun kemik yapısı uzun ve güçlü adımlar için şarttır. Humerus ile antebrachium arasındaki eklem articulatio cubiti'dir (dirsek eklemi). Eklem hareket açısı yaklaşık 55-60°'dir. Antebrachium yatay eksene dik bir açıyla durmalıdır. Antebrachium, önde bulunan radius ve arkada yer alan ulna adlı iki kemiğin birleşmesi ile meydana gel-

miştir. Ulna'nın tuber olecrani adlı çıkıntısının cidago'dan indirilen dikmenin ön tarafında yer alması istenir. Aynı zamanda önden muayenede tuber olecrani'nin çok hafif şekilde dışa dönük olması gereklidir.

Antebrachium bölgesinde ekstensor (gerici) ve fleksör (bükücü) kaslar bulunur. Bu kaslardan ekstensor olanlar kemiğin önünde ve dışında, fleksör olanlar ise gerisinde ve iç tarafta yer alırlar. Bu kaslar kemiğin alt kısımlarına doğru yerlerini bağlantı tendolarına bırakır. Antebrachium üzerindeki kaslar atın genel kas yapısının değerlendirilmesinde önemlidir. Yapısal olarak bu bölge kasları yağ doku ile örtülmezler. Üstün atletik yeteneklere sahip bir atta bu kasların uzun ve belirgin olmaları istenir.

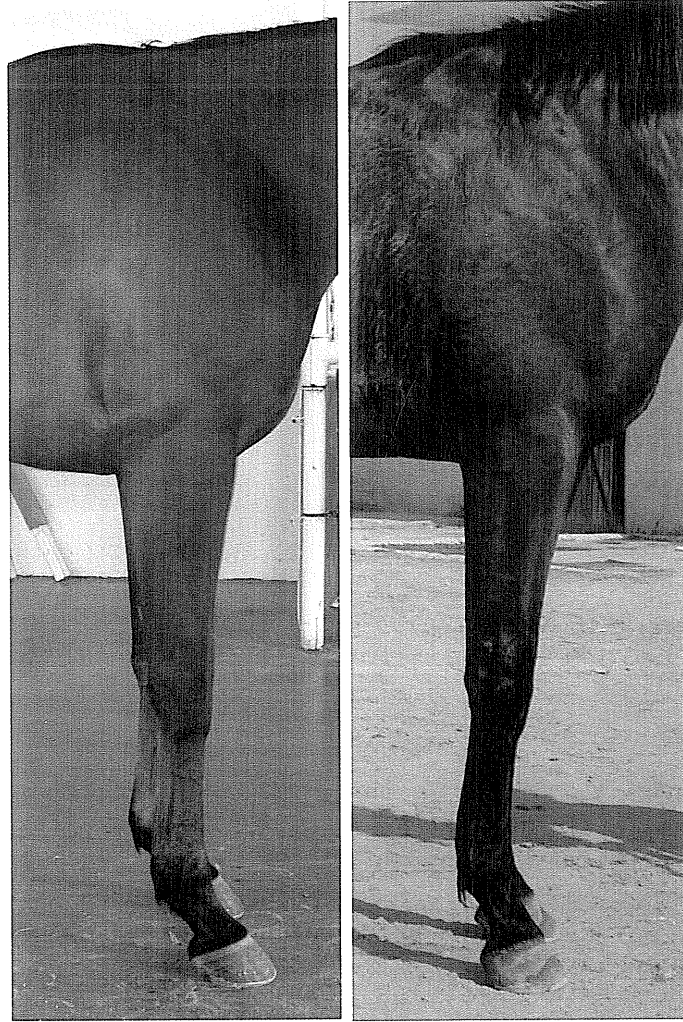


**Resim 34:** Solda cidago'dan indirilen dikmenin önünde yer alan, uzun, dik, yeterince gelişmiş kaslar ile örtülü antebrachium yapısı görülmekte. Sağda ise kusurlu bir antebrachium yapısı görülmekte.

Düzgün vücut yapısına sahip bir atın uzun antebrachium yapısının aşağıda kısa ve güçlü bir metacarpus (incik kemiği) ile tamamlanması gerekmektedir. Bu durumda ekstensor ve fleksör kaslar uzun, tendoları ise kısa olacaktır. Bölge kaslarının uzun ve esnek olması atın atletik yeteneğini artırır. Bu yapı atın daha uzun adımlarla yürümesini sağlarken kaslara daha fazla esneklik

kazandırır. Göreceli olarak kısa tendo yapısı da tendoların dayanıklılığını artırır.

Kısa antebrachium ve uzun metacarpus yapısına sahip olan atlarda adım boyu kısaldığı gibi koşu sırasında articulatio carpi'ye (ön ayak diz ekleme) daha fazla görev düşer. Bu durum articulatio carpi sakatlıklarının önemli hazırlayıcılarından birisidir.



**Resim 35:** Solda uzun ve gelişmiş antebrachium yapısının kısa ve güçlü bir metacarpus ile desteklendiği bir ata ait fotoğraf görülmekte. Sağda ise vücut yapısına oranla kısa ve zayıf antebrachium yapısına ince ve uzun metacarpus'un eşlik ettiği bir ata ait fotoğraf görülmekte.

### Articulatio Carpi Yapısının Değerlendirilmesi

Ön bacağın yapısal değerlendirmesinde antebrachium, articulatio carpi (ön ayak diz eklemi) ve metacarpus'un (ön ayak incik kemiği) önden, yandan ve arkadan muayenesinde aynı düzlemde olmaları gerekir. Ayrıca bu kemikler arasındaki geçişlerin uyumlu olması çok önemlidir. Alt bacak sakatlıklarının %92,3'ü ön bacak, %4,6'sı arka bacak, %0,5'i ön ve arka bacak kaynaklıdır.

İngiliz atlarının sakatlık oranları üzerine yapılan bir çalışmada 248 atta görülen toplam 428 sakatlık olgusunun anatomik lokalizasyonu incelenmiştir. Bu çalışmada articulatio metacarpophalangea sakatlıklarının %19.39, articulatio carpi sakatlıklarının %16.12, os metacarpi tertium sakatlıklarının ise %42.99 oranında görüldüğü bildirilmiştir. Veriler bölgenin önemini açıkça vurgulamaktadır.

Ön bacakta antebrachium ile metacarpus kemikleri arasında proksimal (üst) sırada dört, dis-

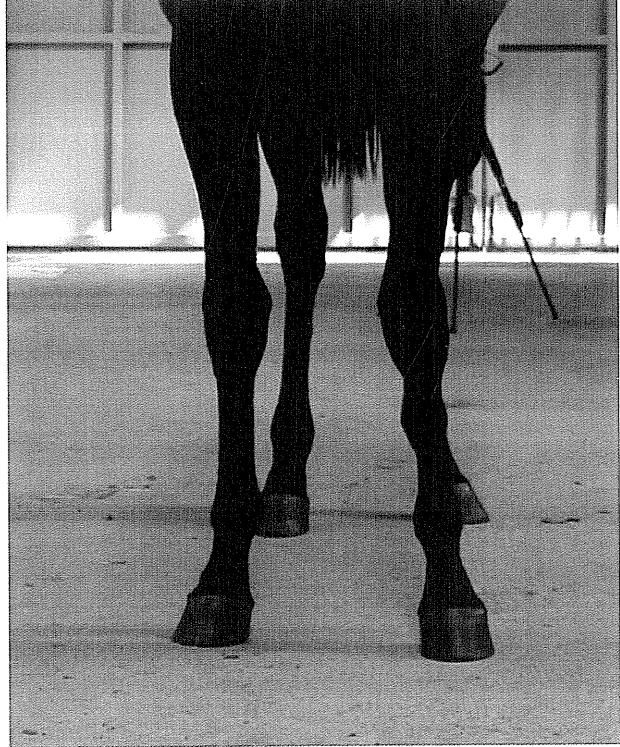
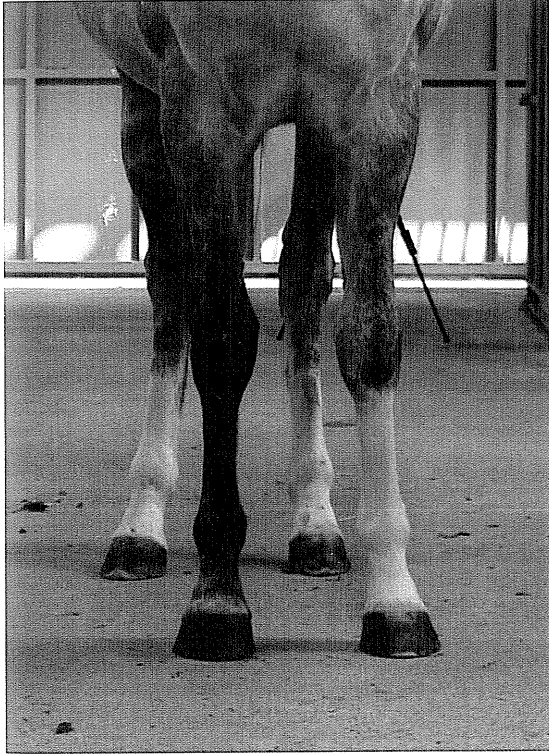
### Atlarda Vücut Yapısının Önemi

tal (alt) sırada üç kemikten oluşan ossa carpi bulunur. Articulatio carpi kısa kemiklerden meydana gelmiş bir eklemdir. Atlarda diz eklemi olarak bahsedilen articulatio carpi kendi içerisinde dört farklı eklem barındırır. Bu eklemler ise kendi içlerinde üç farklı eklem kapsülüne sahiptir. Articulatio cubiti ile senkronize bir şekilde fleksiyon ve ekstensiyon yapan articulatio carpi yanıl hareketlere müsaade etmez. Articulatio cubiti'si ekstensiyon (gergin) durumunda olan bir atın, articulatio carpi'sinin fleksiyon yapması (bükülmesi) mümkün değildir.

Bu eklemi oluşturan kemiklerin mümkün olduğu kadar iyi gelişmiş ve büyük olması gereklidir. Eklemün ön yüzü düz ve tam karşı yöne bakıyor olmalıdır. Önden bakıda eklem kare yapılı olmalıdır. Arkadan bakıda ise fleksor tendo-

lar için yeterince yer bulunduracak kadar gelişmiş olmalıdır. Os carpi accessorium'un tam geriye bakması ve kendisine bağlanan tendolar ve ligamentler nedeni ile yeterince gelişmiş olması gereklidir. Bu kemiğin oluşturduğu carpal kanal fleksor tendoların geçişine müsaade edecek ve basınç uygulamayacak kadar geniş olmalıdır. Os carpi accessorium'un küçük ya da kısa olması articulatio carpi'nin hareket serbestliği üzerine olumsuz etki eder. Ossa carpi'nin ön yüzündeki şişkinlik ya da oval görünüm geçmiş sakatlıkların kalıntısı olabilir.

Radius ve metacarpus'un ossa carpi ile birleşme sınırlarında ani daralma ve genişlemeler olmamalıdır. Önden ve yandan muayenede radius'tan ve metacarpus'tan çizilen eksenlerde kırılma olmamalıdır.



**Resim 36:** İdeal Carpus Yapısı: Ossa carpi'nin önden, yandan ve arkadan muayenesinde iyi gelişmiş, kemik geçişlerinde daralmalar göstermeyen bir yapıda olması istenir. Solda ön yüzü düz ve kare görünümlü, vücut yapısı ile orantılı şekilde gelişmiş articulatio carpi yapısı görülmekte. Sağda bu kıstaslara uymayan bir örnek görülmekte.

### Metacarpus Yapısının Değerlendirilmesi

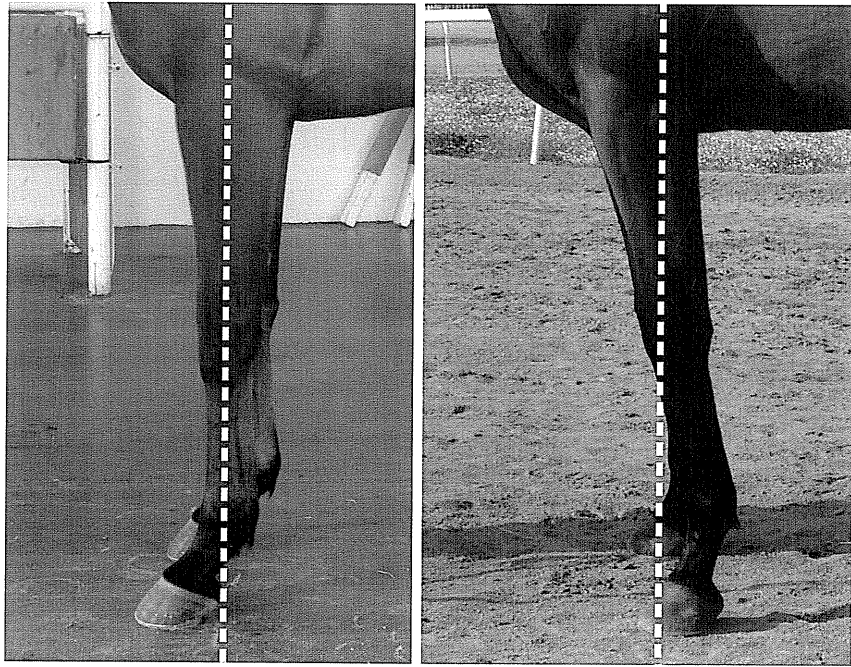
Atlarda esas olan tarak kemiği os metacarpi tertium'dur (ön ayak incik kemiği). Bu kemiğin volar yüzünün iç tarafında Mc2, dış tarafında ise Mc4 küçük olarak bulunur. Mc2 ve Mc4 özellikle proksimal eklem yüzüne katılarak destek görevlerini yerine getirirler. Bir atın genel vücut yapısı ne kadar iyi gelişmiş olursa olsun, metacarpus ve bölgesel anatomik yapılar (tendo, eklem, ligament) sağlıklı değil ise atın atletik yetenekleri kısıtlanır.

Düzgün vücut yapısına sahip atlarda metacarpus'lar kısa ve güçlü olmalıdır. Önden, yandan ve geriden bakıldığında dik durmalıdır. Articulatio cubiti'den (dirsek eklemi) articulatio metacarpophalangea'ya (ön ayak bilek eklemi) kadar tüm kemikler aynı eksende olmalıdır. Metacarpus'un ön tarafındaki ekstensor ve gerisindeki fleksor tendolar iyi gelişmiş olmalıdır. Fleksor tendolar gözle muayene de kolayca seçiliyor olmalıdır. Parmak ile muayene edildiğinde fleksor tendoların, musculus interosseus medius ve ligamentum suspensorium'un rahatlıkla hissedilebilmesi gereklidir.

Metacarpus'un kalınlığı ile taşıdığı yük ile arasında bir oran mevcuttur. Vücut ağırlığı 450 kg olan bir at için ideal metacarpus çevresi 17,8 cm'dir. Bu oran atın metacarpus kalınlığının ideal seviyede olup olmadığının belirlenmesinde yardımcıdır.

### Articulatio Metacarpophalangea Yapısının Değerlendirilmesi

Ön bacakların yerden gelen etkiyi emen önemli yapılarından birisi de articulatio metacarpophalangea (ön ayak bilek eklemi) ve aşağısıdır. Bu bölgenin yerden gelen etkiyi en uygun düzeyde emecek derecede açılmış, atın yükünü taşıyacak kadar da güçlü olması gereklidir. Sağlıklı bir articulatio metacarpophalangea'da os metacarpi tertium ile phalanx proksimalis arasındaki açı 135-140° olmalıdır. Ayak kemikleri arasındaki eksenlerde kırılma olmamalıdır. Phalanx'lar (parmak kemikleri) ile yatay eksen arasındaki açı tırnak açlarına eşit yani 45-50° arasında olmalıdır. Açıl değerleri normal olsa dahi



**Resim 37:** İdeal Metacarpus Yapısı: Metacarpus'un kısa ve kalın olması istenir. Metacarpus her yönden dik olarak durmalı ve kendisinden yukarıdaki kemikler ile aynı eksende olmalıdır. Solda ön bacak yapısı içerisindeki oranı değerlendirildiğinde kısa, kalın ve güçlü bir metacarpus görülmekte. Sağdaki fotoğrafta ise eğimli, uzun ve zayıf bir metacarpus görülmekte.

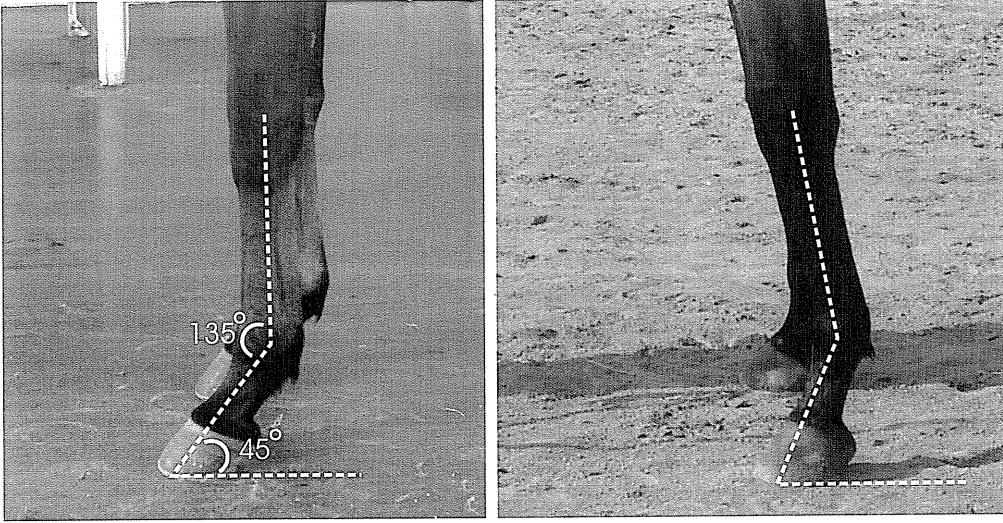
### Atlarda Vücut Yapısının Önemi

phalanx'ların aşırı uzun olması bölgesel dayanıklılığı azaltacağı için istenmeyen bir durumdur. Bu eklem her yönden yeterince geniş ve gelişmiş olmalıdır.

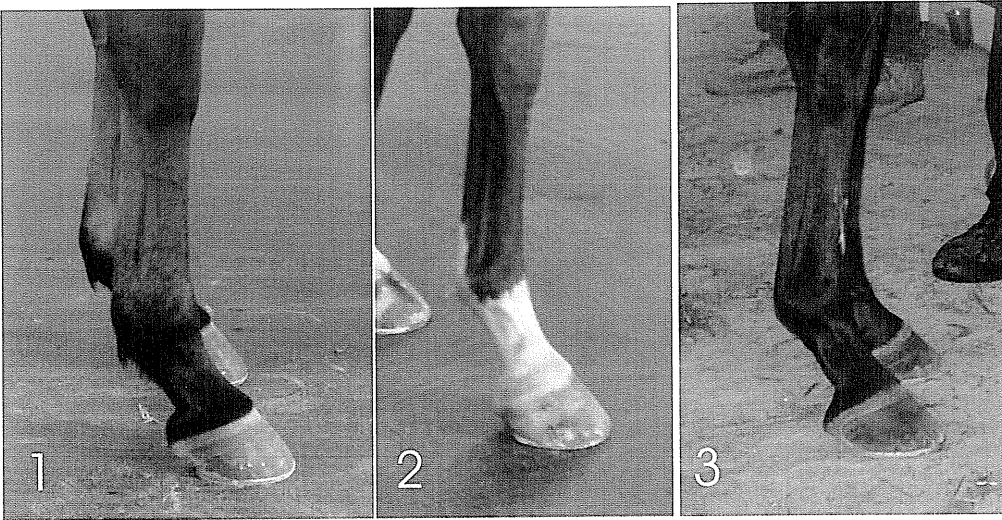
Dik bilek yapısı yerden gelen etkileri emmekte yetersiz kalır ve bu etkiler direk olarak kemik doku üzerine etki eder. Dolayısıyla articulatio carpi ve aşağı kısımlarda görülen sakatlıklar için yatkınlık oluşur. Böyle bilek yapılı atların binekleri sarsıntılıdır.

Atın bilekleri olması gerekenden ( $45-50^\circ$ ) daha eğik ise bu seferde yerden gelen etkilerin emilmesi görevi fazlası ile fleksör tendolar üzerine yüklenir. Bu durumda da fleksör tendo ve os naviculare sakatlıkları oranı artar. Böyle bilek yapılı atların özellikle yüksek süratlerde bilekleri zemine fazlaca temas eder.

Önden muayenede iki ayağında tam karşıya bakmaları ve simetrik olmaları gerektiği unutulmamalıdır.



**Resim 38:** Solda düzgün bilek yapısı ve açılara sahip bir at, sağda ise dik bilek yapılı bir at görülmekte.



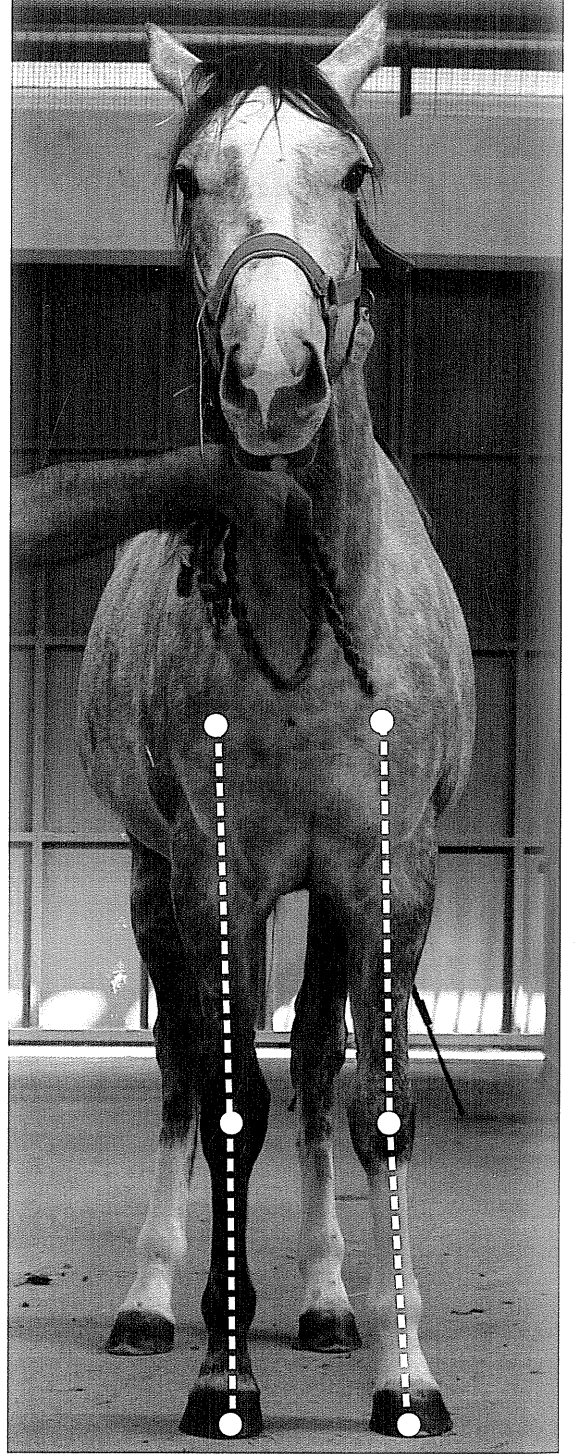
**Resim 39:** Düzgün (1), dik (2) ve yatık (3) bilek yapıları görülmekte.

## Ön Bacak Yapısının Önden Muayenesinde Görülen Kusurlar


Atlarda ön bacakların muayenesi önden ve her iki yandan bakı ile gerçekleştirilir. Önden muayenede atın vücut ağırlığının her iki bacağına eşit dağılıp dağılmadığına dikkat edilir. Düzgün bacak yapısına sahip bir atta vücut ağırlığı her iki bacağına eşit olarak dağıtılmalıdır. Yani iki ön bacak beden yükünü dengeli olarak paylaşmalıdır. Düzgün bacak yapısına sahip olmayan atların eklem, kas, kemik ve diğer dokularında yük dağılımı eşit olmayacağından sakatlık riski artar.

Ön bacağın önden muayenesinde önleri dar, önleri geniş, sümbüğü içe dönük (paytak), sümbüğü dışa dönük (itelli), önleri dar sümbüğü içe dönük, önleri dar sümbüğü dışa dönük, önleri geniş sümbüğü içe dönük, önleri geniş sümbüğü dışa dönük, articulatıo carpi'nin medial deviasyonu (X bacaklılık), articulatıo carpi'nin lateral deviasyonu (O bacaklılık) ve os metacarpale'nin laterale deviasyonu gibi yapısal bozukluklar görülebilir.

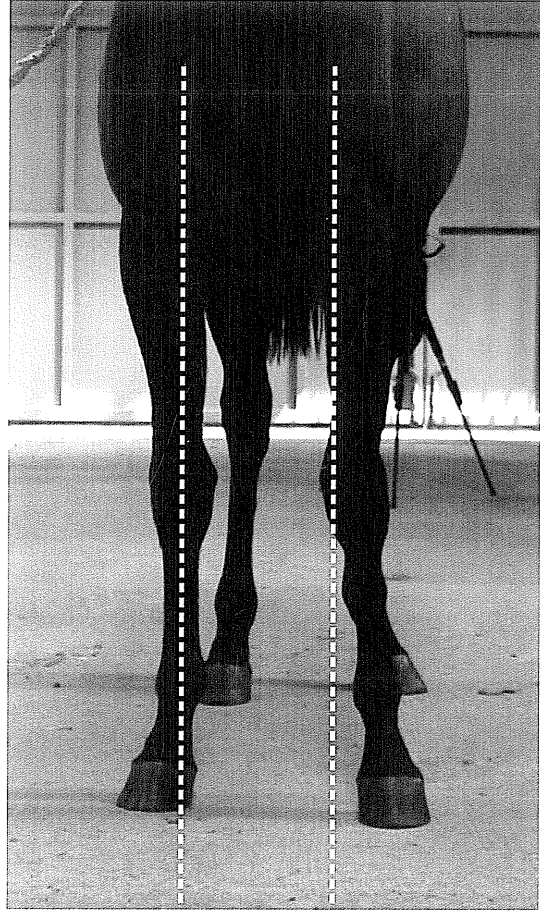
**Önleri dar yapı kusuru:** Articulatıo humeri'den (omuz eklemi) indirilen dikme ayağın laretal kısmından geçerek yere değer. Diğer bir ifade ile iki articulatıo humeri arasındaki uzaklık iki ayağın arasındaki uzaklıktan fazladır. Bu yapı kusuru genellikle göğüs genişliği fazla olan ve musculus pectoralis'leri fazlaca gelişmiş atlarda görülür.



**Resim 40:** Articulatıo humeri'nin (omuz eklemi) orta noktasından indirilen dikme tüm eklemlerin merkezinden geçerek bacağı iki eş parçaya ayırmalıdır. Tırnak ileri yönelmiş olmalı, sağ ve sol articulatıo humeri'ler arası açıklık ile articulatıo cubiti'lerin ve ayakların genişliği eşit olmalıdır.



**Resim 41:** Bu atların ön bacaklarında eklemlerin lateral yüzlerine ve capsula unguae'nin lateral kenarına fazla yük biner. Sonuçta dengesiz yük dağılımı nedeni ile meydana gelen stres faktörleri articulatio metacarpophalangea'nın capsula articularis'inin yangısına, phalanx'ların lateral yüzlerinde eksoztozlara, cartilago articularis'lerin kemikleşmesine neden olur. Bu tip atlarda tırnağın dış kenarı daha fazla yüke maruz kaldığı için tırnağın medial kenarı için özel önlemler alınması gerekir.

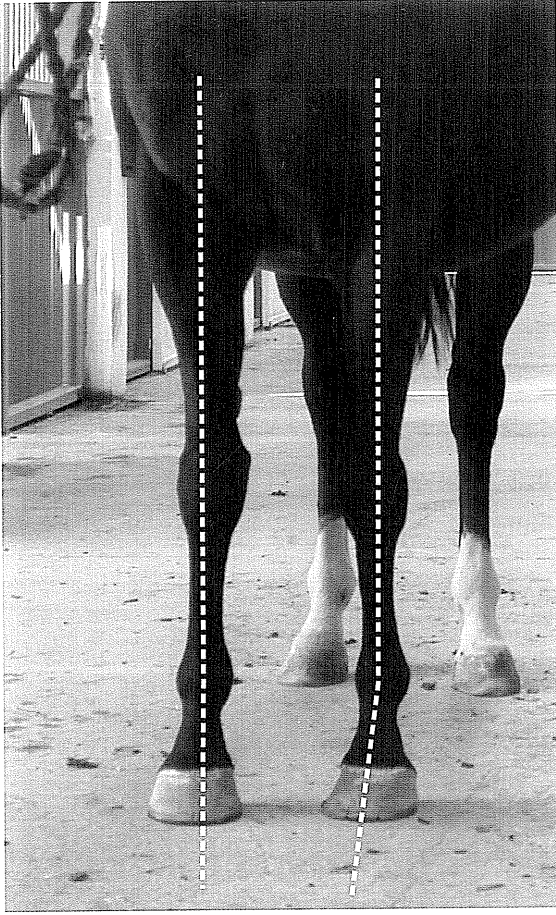


**Resim 42:** Bu tip yapısal bozukluğu olan atlarda, ön bacak eklemlerinin medial yüzlerine ve capsula unguae'nin medial kenarına fazla yük biner. Sonuçta yük dağılımı dengesizliği nedeni ile meydana gelen stres faktörleri articulatio metacarpophalangea'nın capsula articularis'inin yangısına, phalanx'ların medial yüzlerinde eksoztoz (kemikleşme) ve cartilago articularis'lerin kemikleşmesine neden olur. Atta tırnağın medial kenarı daha fazla yüke maruz kaldığı için tırnağın lateral kenarında özel önlemler alınması gerekir.


**Önleri geniş yapı kusuru:** Articulatio humeri'den indirilen dikme ayağın iç kısmından geçerek yere değer. Diğer bir ifade ile iki articulatio humeri arasındaki uzaklık iki ayağın arasındaki uzaklıktan azdır. Bu yapı bozukluğu genellikle dar göğüs yapısı olan atlarda sık görülür.

**Sümbüğü içe dönük yapı kusuru:** Her iki capsula unguae'nin uçlarının değişen derecelerde birbirine dönük olması söz konusudur. Doğ-

masal olan bu bozuklukta bacağın anormallik gösteren noktası articulatio humeri ile articulatio metacarpophalangea arasındaki herhangi bir nokta olabilir. Önleri dar yapısal bozukluğu olan atlarda daha sık görülse de önleri geniş yapı bozukluğu olan atlarda da görülebilmektedir. Genç taylarda ayağın özel bakımı ile kısmen düzeltilebilir. Daha ileri dönemlerde ise ortopedik nal uygulaması gereklidir.



**Resim 43:** Bu yapı kusurunda atın hareketi sırasında ayakta sıralama hareketi görülür. Sıralama hareketinde yürüyüş esnasında ayak havada iken dışa doğru bükülür, yere basarken de lateral (dış) kenara yüklenilerek tırnağın lateral kenarına basılır. Bu durumda capsula ungueae'nin lateral kenarı daha fazla yüklenir. Bu durumda özellikle os sesamoideum proximalis'lerin medialinde hasar görülür.



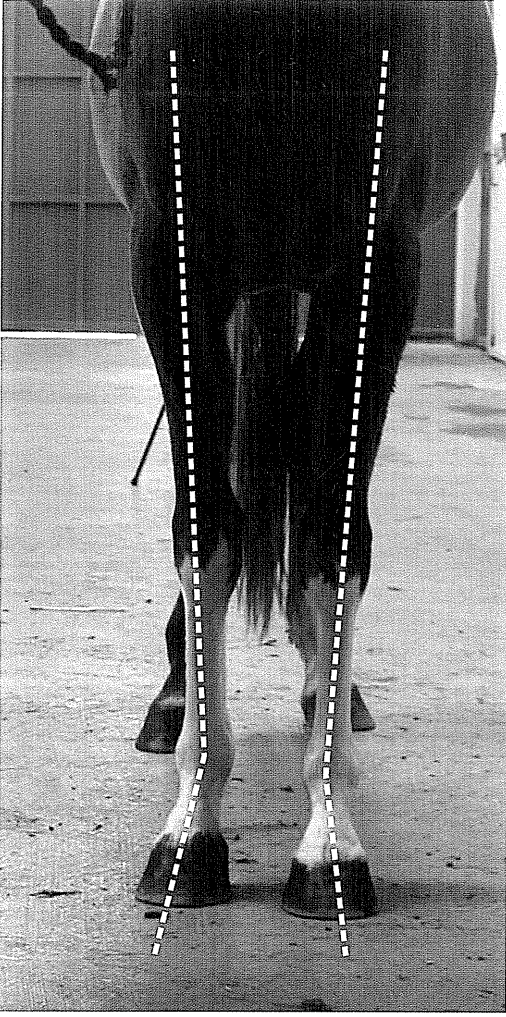**Resim 44:** Bu yapı bozukluğuna sahip olan atlar yürüyüş sırasında ayaklarını medial yönlü bir yay çizerek atarlar. Bu hareket kanat hareketi olarak adlandırılır. Bu atlarda bacakların medial yüzlerinde karşıt ayağın topuk çalmasından kaynaklanan yaralanmalar ve sakatlıklar sık görülür.

**Sümbüğü dışa dönük yapı kusuru:** Her iki capsula ungueae'nin uçlarının değişen derecelerde dışa dönük olması söz konusudur. Genellikle doğmasal olan bu kusur bacakların proximal kısmındaki anormallikten kaynaklanır.

**Önleri dar sümbüğü içe dönük yapı kusuru:** Articulatio interphalangea proksimalis ve articulatio metacarpophalangea'nın ligamentum collaterale laterale'si üzerine aşırı bir yüklenme meydana gelir. Bu eklemlerde artrit, phalanx'ların lateral yüzlerinde ekzostoz oluşumu başlıca patolojik


değişimlerdir. Bunun nedeni önleri dar yapının neden olduğu capsula ungueae'nin lateral kenarına aşırı yük binmesidir. Yürüyüşte sıralama görülürken capsula ungueae'nin lateral kenarı ekstra basınca maruz kaldığından dolayı capsula ungueae'ye yönelik özel önlemler alınması gerekir.

**Önleri dar sümbüğü dışa dönük yapı kusuru:** Ön bacakta görülen yapısal bozuklukların en kötülerinden birisidir. Ayakların birbirine yakın olmasına rağmen capsula ungueae'ler dışa dönüktürler ve yürüyüşte aksamalar kaçınılmazdır.



**Resim 45:** Bacakların önleri dar yapıda olması nedeni ile yük capsula unguiae'nin lateral kenarına biner. Bu olay articulatio metacarpophalangea ve distalinde aşırı zorlanmalara ve sakatlıklara neden olur. Capsula unguiae'nin medial kenarının alçaltılması ve tırnak açısının küçültülmesi işlemi ile birlikte ortopedik nal uygulaması şarttır. Bu konformasyon bozukluğunda os metacarpi tertium'un medial eksostozları, os metacarpi secundum ve os sesamoidea proksimalis'in kırıkları görülebilir.

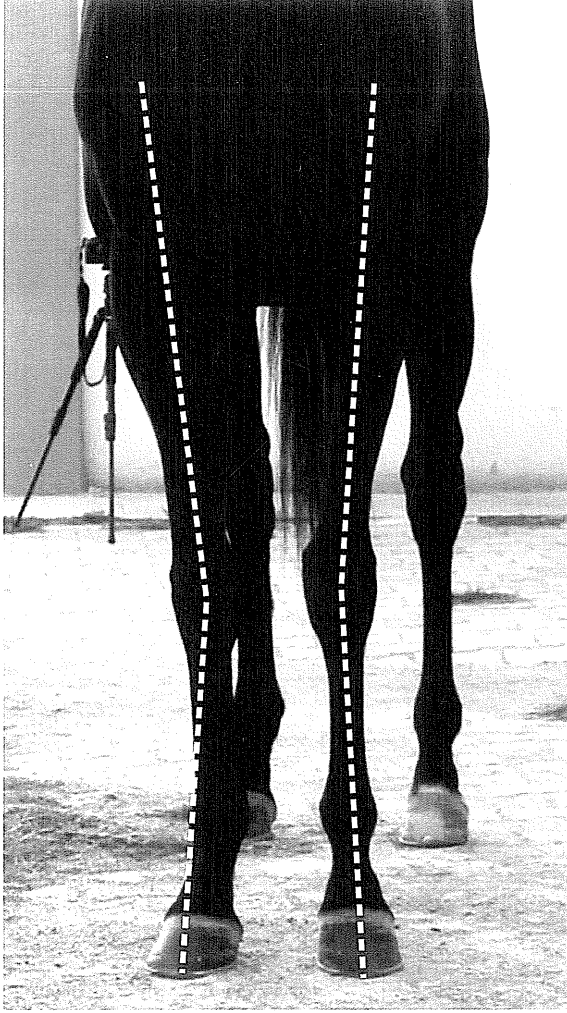
**Önleri geniş sümbüğü dışa dönük yapı kusuru:** Eklemlerin medial kısımlarına ve capsula unguiae'nin medial kenarına aşırı yük binmesine neden olur. Articulatio interphalangea proksimalis ve articulatio metacarpophalangea'nın medial ve ligamentum collaterale mediale üzerine aşırı bir yüklenme meydana gelir.



**Resim 46:** Bu kusurda os metacarpi tertium'un medial yüzünde ve phalanx'larda ekzostoz oluşumları başlıca patolojik değişimlerdir. Capsula unguiae'nin lateral kenarının alçaltılması ve tırnak açısının küçültülmesi işlemi ile birlikte ortopedik nal uygulaması şarttır.

**Önleri geniş sümbüğü içe dönük yapı kusuru:** Nadir görülür. Bu yapı bozukluğunda da yük eklemlerin ve capsula unguiae'nin medial kısmına bindiği için bu kısımlarda ve kemiklerin medial yüzlerinde patolojiler açığa çıkmaktadır.


**Articulatio carpi'nin medial deviasyonu:** Önden bakıda bacaklar X harfini andırır. Her iki articulatio carpi birbirine yaklaşmış olarak görülür.



**Resim 47:** X bacaklılık olgularında apparatus suspensoria, articulatio carpi'nin capsula articularis'inin medial kısmında ve ossa carpi'nin lateral bölümlerinde yüklenme fazladır.

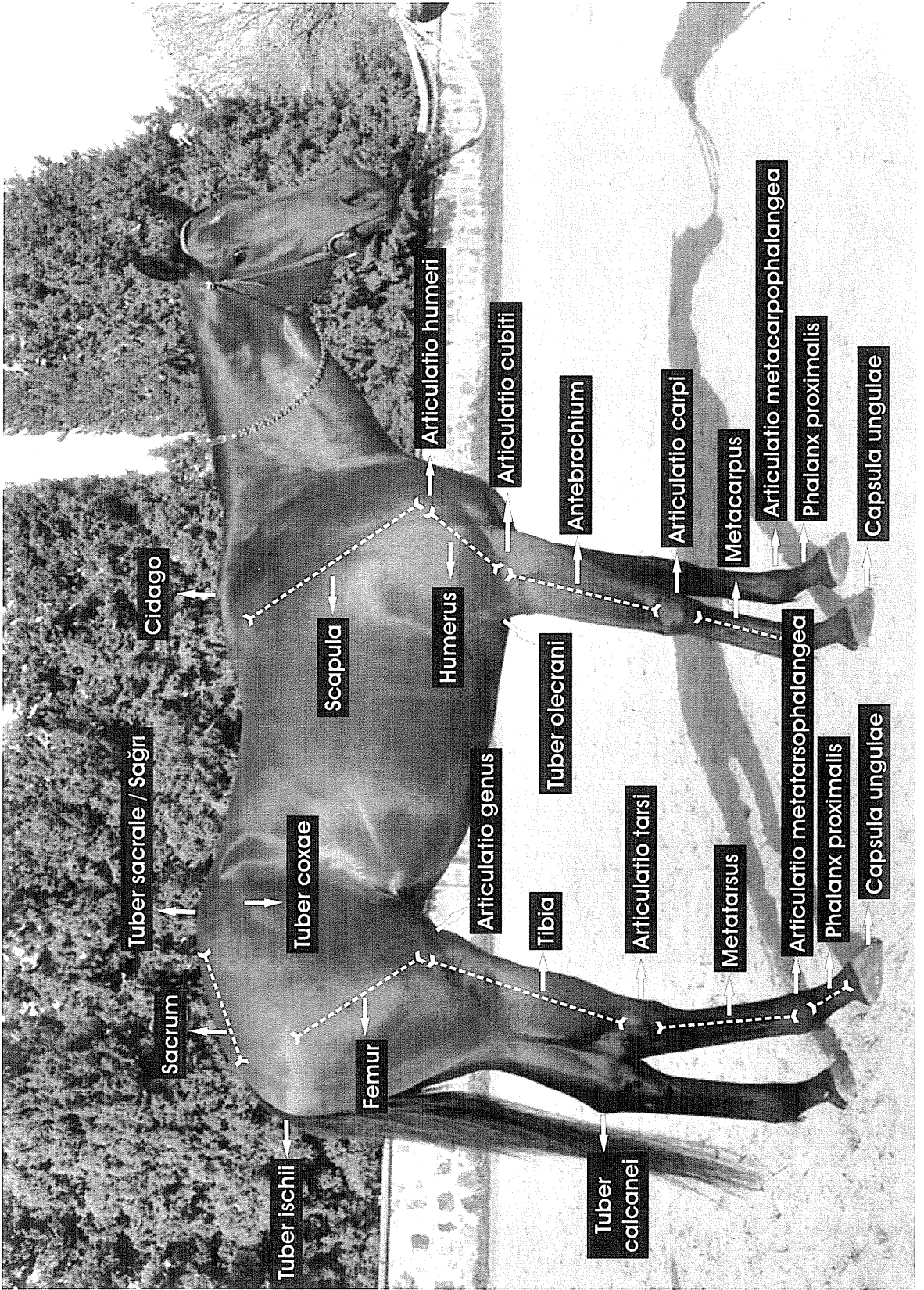
**Articulatio carpi'nin laterale deviasyonu:** Önden bakıda bacaklar O harfini andırır. Her iki articulatio carpi birbirinden uzaklaşmış olarak görülür. Ligamentum collaterale laterale, articulatio carpi'nin capsula articularis'inin lateral kısmında ve ossa carpi'nin medial bölümlerinde yüklenme fazladır.

**Metacarpus'un laterale deviasyonu:** Os metacarpale tertium laterale doğru bir dirseklenme yapar ve bu yüzden radius'tan itibaren aşağıya inen bacak eksenini düz bir hat oluşturamaz. Os metacarpale secundum'un facies articularis'i daha düzdür ve bu kemik os metacarpale quartum'a göre daha fazla yük taşır. Bu yapı kusuru olan atlarda os metacarpale secundum üzerine binen yük daha fazla olacağından dolayı bu kemikle ilgili sakatlıklar daha sık görülür.



ÖN BACAĞI YAPISININ  
YANDAN MUAYENESİNDE  
GÖRÜLEN KUSURLAR


*Atınız Kusurlu mu?*



## ÖN BACAK YAPISININ YANDAN MUAYENESİNDE GÖRÜLEN KUSURLAR

Ön bacağın yandan muayenesinde articulatıo carpi'nin arkaya deviasyonu (çukur dizlilik), articulatıo carpi'nin öne deviasyonu, açık dizlilik, bağlanmış diz, diz altı kesilmiş, önleri geri, önleri ileri, dik ve kısa bilek, uzun ve yatık bilek, uzun ve dik bilek gibi yapısal bozukluklar görülebilir.

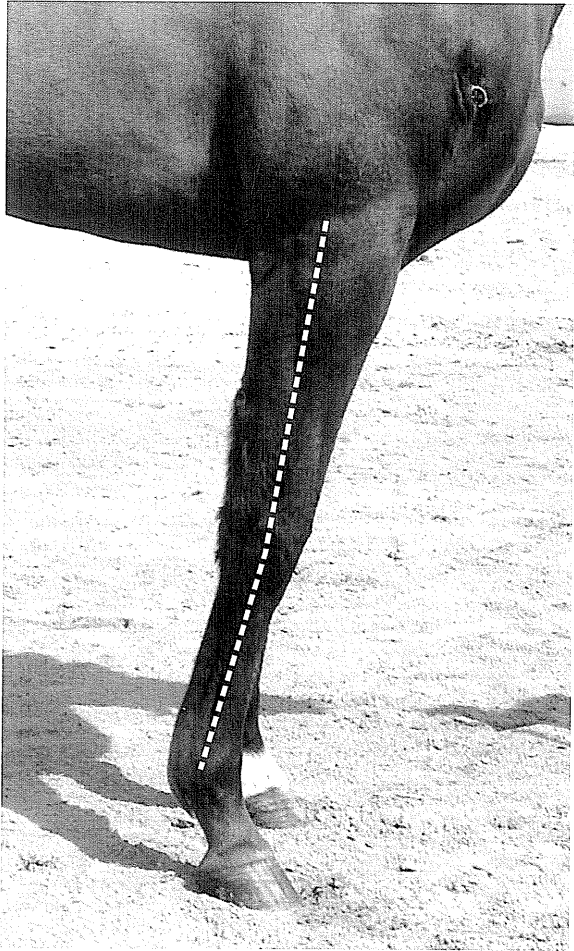
**Articulatio carpi'nin geriye deviasyonu:** Dayanaksız bacak yapısına neden olan bir kusurdur.



**Resim 48:** Bu tip atlar koşu sırasında ve özellikle atın son düzlükte tüm gücünü kullandığı anlarda bölgeye ilişkin ciddi sakatlıklarla karşılaşabilirler. Articulatıo carpi'nin ligamentum anulare'si ve capsula articularis fazlaca zorlanmaktadır. Os carpi radiale, os carpi intermedium ve os carpale tertium ile radius kırıklarının görülme ihtimali yüksektir.

Articulatio carpi, tuber spina scapula'dan indirilen dikey çizginin gerisine doğru geçmiştir ve yandan bakıldığında antebrachium ile os metacarpale tertium'un aynı ekseninde olmadığı dikkati çeker.

**Articulatio carpi'nin öne deviasyonu:** Aynı zamanda koyun dizlilik olarak da adlandırılan bir kusurdur. Articulatıo carpi tuber spina scapula'dan indirilen dikey çizginin önüne doğru geçmiştir ve yandan bakıldığında antebrachium ile os metacarpale tertium'un aynı ekseninde olmadığı dikkati çeker.



**Resim 49:** Bu durum eklemin arkaya deviasyonu kadar büyük sorun yaşatmaz. Duruma musculus flexor carpi ulnaris ve musculus flexor carpi radialis tendonlarının kontraksiyonu neden olur. Os sesamoideum proximalis, ligamentum suspensorium üzerinde aşırı bir gerilme söz konusudur. Doğmasal olarak ortaya çıkan kusurlar ilk 6 ayda kendiliğinden iyileşebilir.

**Açık dizlilik yapı kusuru:** Ayrık diz yapısı da denir ve articulatio carpi'nin düzensiz yapısı dik-kati çeker. Eklem tam anlamıyla kapanmıyormuş gibi görünür. Genellikle 1-3 yaş arasındaki atlar-da gelişme tamamlanmadan önce epifiz yangıları ile birlikte görülür. Sebep birçok zaman besle-medeki mineral dengesizliğidir.

**Bağlanmış diz kusuru:** Musculus flexor digi-torum superficialis ve musculus flexor digitorum profundus kaslarının tendoları, metacarpus'un palmar yüzünde kemiğe çok yakın seyredir. Bu-nun sonucunda articulatio carpi'nin palmar yü-zünde ve distalinde bu durum dikkati çeker. Bir görünüş kusuru olarak kabul edilir ve klinik yan-sıması fazla değildir.

**Diz altı kesilmiş yapı kusuru:** Metacarpus'un dorsal yüzünde ve articulatio carpi'nin tam aşı-ğısında sanki bir kesik hattı varmış gibi görünür. Bölgeye ilişkin zayıf ve dayanıksız bir yapı şek-lidir.

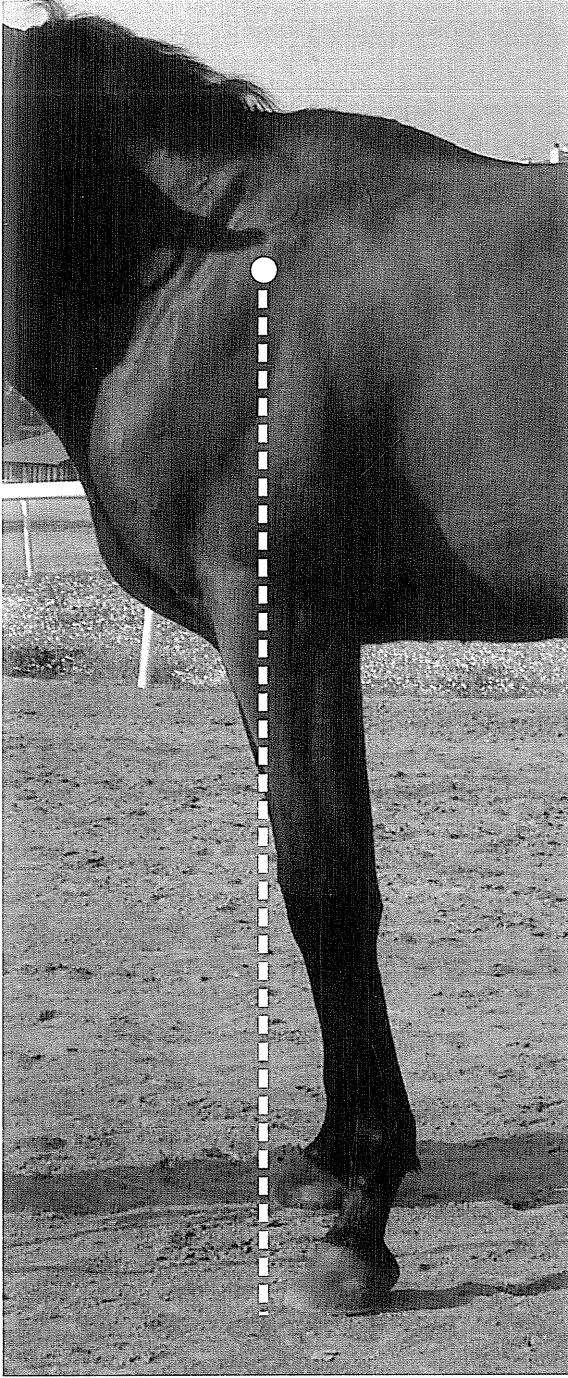
**Önleri geri yapı kusuru:** Ata yandan bakıldı-ğında articulatio cubiti'den (dirsek eklemi) aşağı bölümün dikey çizginin gerisinde kaldığı dikka-ti çeker. Adımın başlangıç fazı kısadır, adımları-nı tırnağı zemine yakın tutarak atar ve hayvanın sürati düşerken sık tökezlemeler görülür.

**Önleri ileri yapı kusuru:** Ata yandan bakıldı-ğında articulatio cubiti'den aşağı bölümün dikey çizginin önünde yer aldığı dikkati çeker.

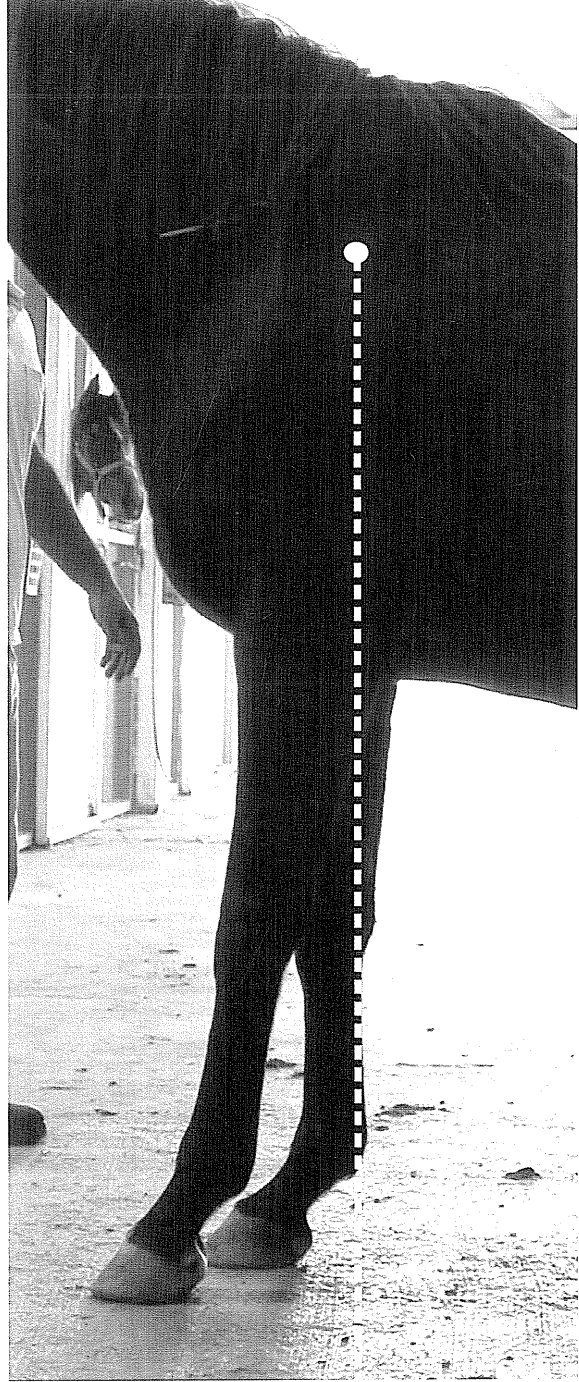
**Dik ve kısa bilek yapı kusuru:** Ayak ekseninin yer ile yapmış olduğu açı 50°'den fazladır. Ayrıca bilek uzunluğu, tırnak uzunluğundan kısadır. Ar-ticulatio metacarpophalangea, articulatio interp-halangea proximalis ve os naviculare aşırı bir yüke maruz kalır. Bu yapı kusuruna sahip atlarda arti-culatio metacarpophalangea'nın travmatik arthri-tisi, articulatio interphalangea proximalis'de ek-sostoz oluşumları ve os naviculare kaynaklı sakat-lıklar sık görülür. Bu kusur kısa bacaklı, bacak kas-ları iyi gelişmiş, gövdeleri güçlü atlarda sık görü-lür. Bu kusura aynı zamanda önleri dar, sümbüğü içe bakan yapı kusuru da eşlik edebilir.

**Uzun ve yatık bilek yapı kusuru:** Ayak akseni-nin yer ile yapmış olduğu açı 45°'nin altındadır ve bilek uzunluğu, tırnak uzunluğundan fazladır. Bu yapı kusuru flexor tendolarda tendosinovit, sesa-ma bina ve os naviculare'nin yangı ve kırıkları, liga-mentum suspensorium'un hasarına neden olabilir.


**Uzun ve dik bilek yapı kusuru:** Articulatio metacarpophalangea'nın yerden gelen kuvveti emme mekanizması iyi çalışmadığından ve ayak ile tırnak eksenlerindeki kırılmalardan dolayı sa-katlık riski yüksektir. Capsula unguiae'nin orto-pedik kesimleri ile tırnak açısı arttırılmaya çalı-şılrsa da bursa navicularis aşırı bir basınca maruz kalır ve corium coronarium hizasında öne doğru eksen kırılmalarına neden olur. Bu yapı kusuru İngiliz atlarında sık görülür.



**Resim 50:** Önleri geri yapı kusuru bulunan atlarda dik tırnak oluşumuna yatkınlık fazladır ve nalin süm-bük kısmının aşınması fazladır. Bu tip atların ön bacıklarına binen vücut ağırlığı %65'in üzerine çıkar.

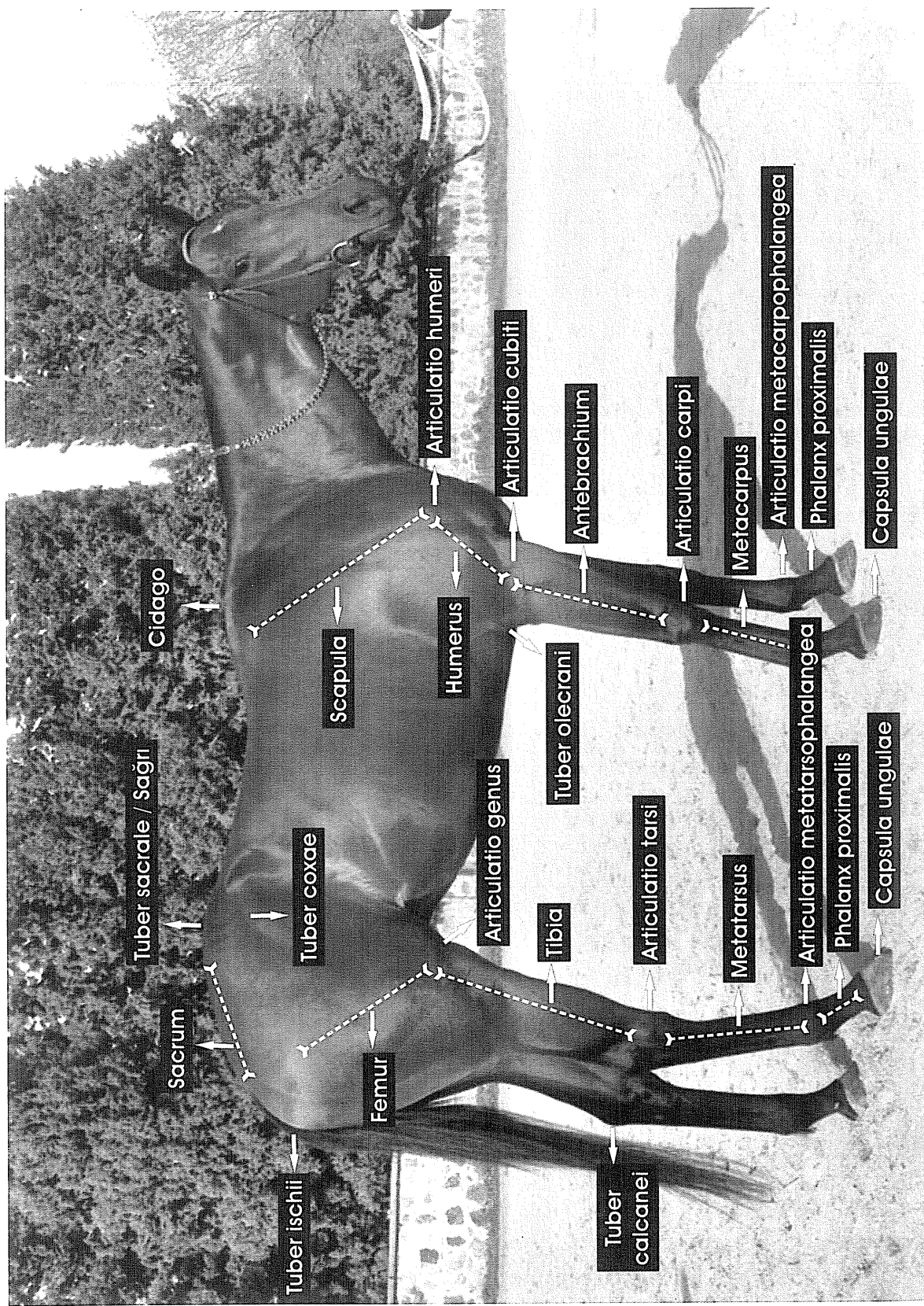


**Resim 51:** Önleri ileri yapı kusuru bulunan atlarda arpalama, flexor tendo yangıları, articulatio metacarpophalangea ve çift taraflı os naviculare sakatlıkları sık görülür. Bu atlarda tırnak açısı küçülme eğilimindedir.



ARKA BACAĞ  
YAPISININ  
DEĞERLENDİRİLMESİ

*Hız İçin İtici Güç Arka Bacaklardan Sağlanır*



Clavago

Tuber sacrale / Sağrı

Sacrum

Tuber ischii

Tuber coxae

Femur

Scapula

Humerus

Articulatio genus

Articulatio humeri

Articulatio cubiti

Tuber olecrani

Antebrachium

Tibia

Articulatio tarsi

Metatarsus

Articulatio carpi

Metacarpus

Articulatio metatarsophalangea

Articulatio metacarpophalangea

Phalanx proximalis

Capsula unguulae

Capsula unguulae

Tuber calcanei

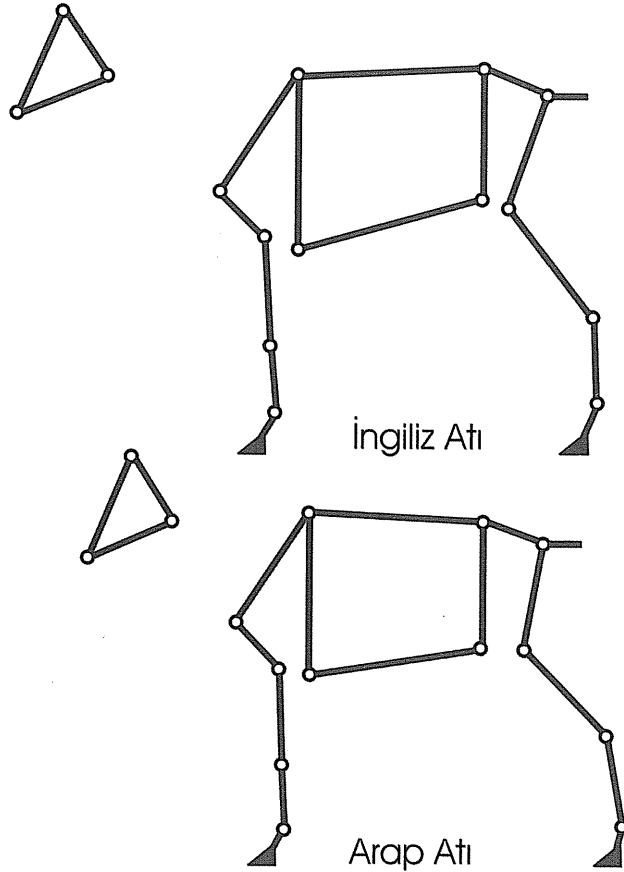
## ARKA BACAK YAPISININ DEĞERLENDİRİLMESİ

Atlarda itici güç arka bacaklar tarafından üretilir. Atlar, bu yönleriyle arkadan itişli arabalara benzer. Dörtünl sırasında arka bacakların görevi daha fazladır, çünkü itici güç buradan sağlanır. Aynı zamanda dengenin sağlanması ve hakim bir yürüyüş için arka bacaklar yeterince düzgün yapılı olmalıdır. Böyle atlar her zaman daha dayanıklı, güçlü ve dengeli olurlar.

Arka bacaklar gövdeye kemiksel bir şekilde bağlanırlar. Bu nedenle itme gücü gövdeye direk olarak iletilir. Aynı zamanda atın ani durmalarında da arka bacaklar gövde altına doğru çekilir. Arka bacaklar ön bacak ile kıyaslandığında çok daha fazla kas kütlesi barındırırlar. Sağrı ve femur (uyluk kemiği) bölgesi kasları atın atletik yeteneklerinin önemli bir göstergesidir.

İtme gücünün oluştuğu ve gövdeye iletiildiği arka bacakların yapısal kusurları kemiklerde ve diğer dokularda aşırı yüklenmelere ve strese neden olur. Bu durum performans kaybı ve sakatlık olarak karşımıza çıkar.

Atlarda arka bacakların değerlendirilmesinde sağrı yüksekliği yandan bakı ile ilk muayene edilmesi gereken bölümdür. İdeal vücut yapısına sahip bir atın sağrı yüksekliği ile cidago yüksekliği eşit olmalıdır. Sağrının cidagodan daha yüksek olması ön bacaklara binen yükün artışına neden olduğu gibi arka bacakların fazla uzun olduğu anlamına gelir. Bu durum yürüme ve koşma sırasında yetiştirme (arka ayakların ön ayaklara temas etmesi) ve sürçme (tırnağın ön kısmının zemine sürmesi) gibi problemlere neden olur. Bunun yanında kemiklerin boyunun orantısız uzun olması kemik dayanıklılığını önemli ölçüde azaltır. Sağrısı aşırı yüksek olan atlar binici için rahatsızdır.



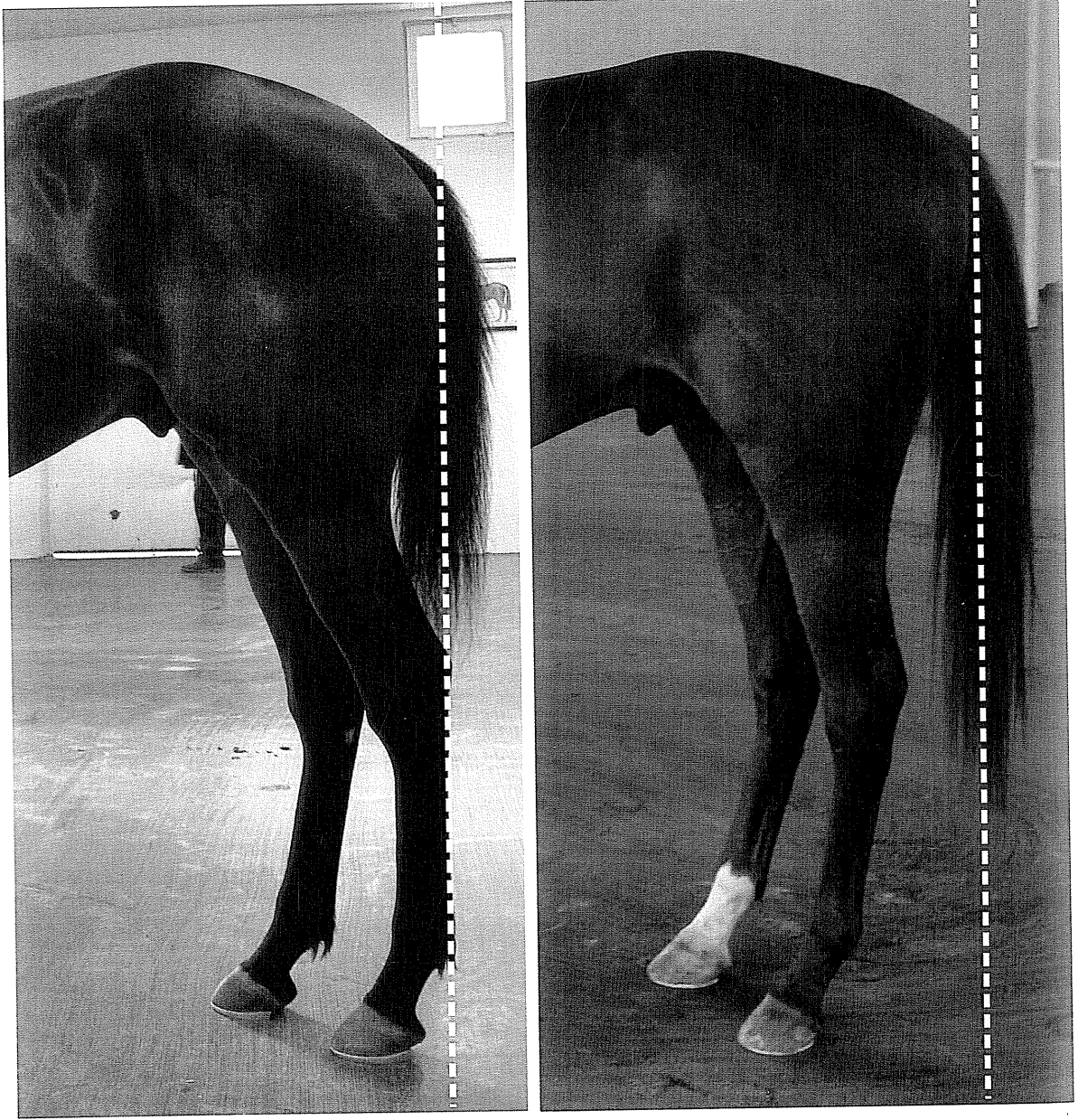
**Resim 52:** Ülkemizde at yarışlarında koşan İngiliz ve Arap atlarının vücut yapıları karşılaştırıldığında İngiliz atlarının sağrı yüksekliklerinin cidago yüksekliğinden fazla olduğu dikkati çekmektedir.

### Atlarda Vücut Yapısının Önemi

Çeki atlarında ve ponilerde sağrının cidago-  
dan yüksek olması arzu edilmese dahi kabul edi-  
lebilir.

Arka bacakların yandan muayenesinde vü-  
cut ağırlığı arka bacaklarda da her iki bacağa eşit  
olarak dağıtılmalıdır. Bunun için tuber ischii'den

(oturak kemiği) indirilen dikme articulatio  
tarsi'ye (arka ayak diz eklemi) temas ettikten son-  
ra os metatarsus'a (arka ayak incik kemiği) paralel  
olarak ilerleyip art. metatarsophalangea'nın  
(arka ayak bilek eklemi) 7,5-10 cm arkasında ze-  
mine temas etmelidir.

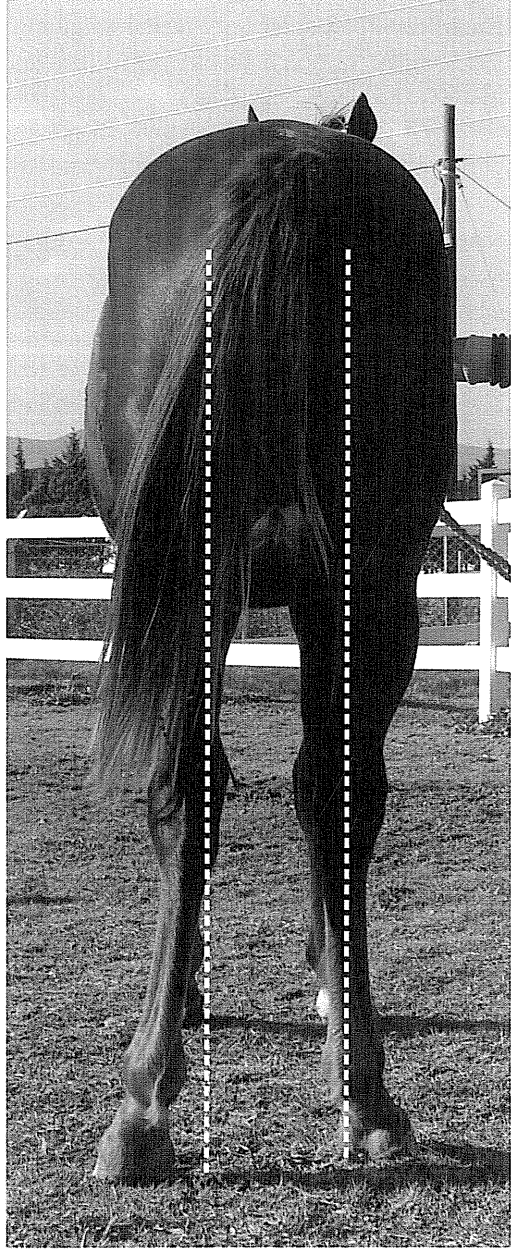
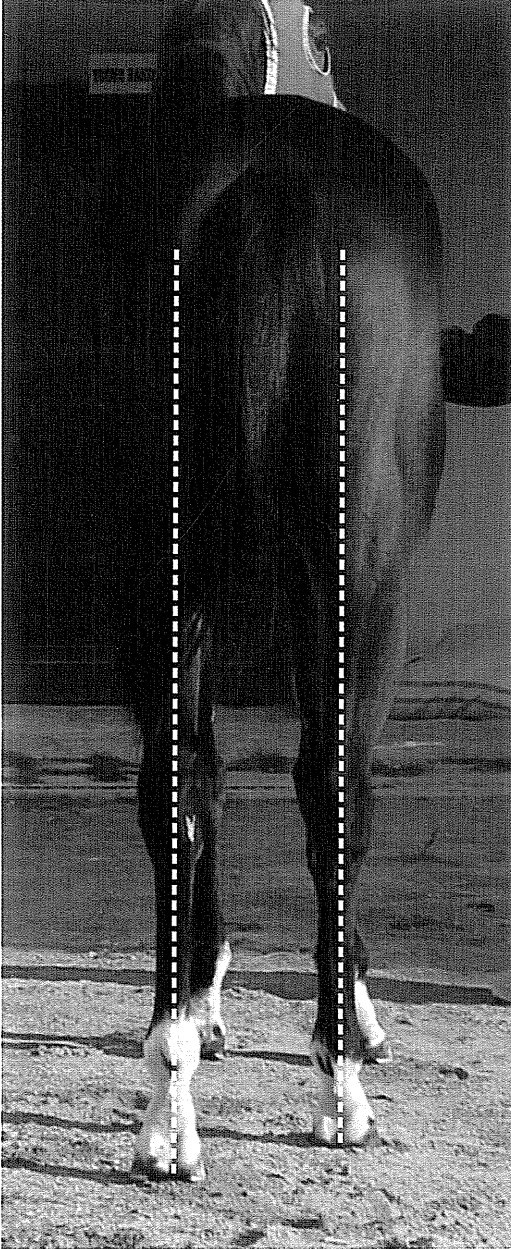


**Resim 53:** Solda düzgün arka bacak duruşuna sahip bir ata, sağda ise bu kıstaslara uymayan bir ata ait fotoğraflar görülmekte.

### Atlarda Vücut Yapısının Önemi

Atlarda arka bacakların arkadan muayenesinde vücut ağırlığı arka bacaklarda da her iki bacağı eşit olarak dağılıp dağılmadığı değerlendirilmelidir. Yani iki arka bacak beden yükünü eşit ve dengeli olarak paylaşmalıdır. Bunun için tuber ischii'den (oturak kemiği) indirilen dikme

tüm eklemlerin merkezinden geçerek bacağı iki eş parçaya ayırmalıdır. Bu durum eklemlerde yükün dengeli olarak yüklenmesine ve ligamentum collaterale'lerin eşit yüke maruz kalmasını sağlar. Aksi hallerde oluşacak dengesizlikler sakatlıkların hazırlayıcısı olarak karşımıza çıkar.



**Resim 54:** Solda arkadan muayenede düzgün bacak yapısına sahip bir ata, sağda ise bu kıstaslara uymayan bir ata ait fotoğraflar görülmekte.


### **Sağrı Yapısının Değerlendirilmesi**

Bu bölge son lumbal vertebralar (bel omurları), sacrum (kuyruk sokumu kemiği) ve pelvis kemikleri (leğen kemiği) tarafından oluşturulmuştur. Bu kemiksel yapı, atın performansı üzerinde oldukça etkili ve hacimli kas guruplarını barındırır. Dolayısıyla atın vücut yapı uyumluluğunun değerlendirilmesinde üzerinde dikkatle durulması gereken bir bölümdür. Lomber vertebralar ve sacrum yapısı daha önce açıklandığı için bu bölümde pelvis ve bölge kasları yapısı üzerinde durulacaktır.

Güçlü ve iyi gelişmiş kaslar iyi gelişmiş, kuvvetli kemiksel bir yapıya ihtiyaç duyar. Bu ne-

denle atın itici gücünü oluşturan arka bacakların mutlaka iyi gelişmiş olması istenir. Ancak bu iyi gelişmişlikten kasit kemiklerin sadece uzun olması değil aynı zamanda vücut harmonisi sınırları içerisinde olmasıdır.

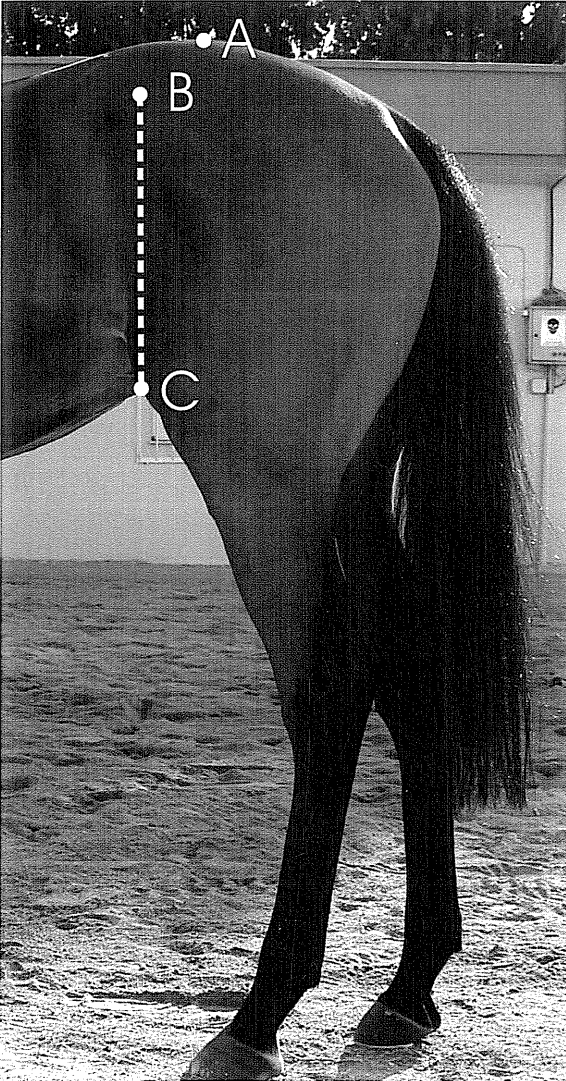
Sağrı yapısı iyi gelişmiş, dengeli ve güçlü bir atın arkadan muayenesinde her iki tarafa ait tuber coxae ve articulatio genu'lar kare bir şekil oluşturmmalıdır. Sağrının en yüksek olduğu noktadan her iki yana doğru oval ve simetrik bir iniş olmalıdır. Sağrının en yüksek noktasının yanlara doğru düz bir şekilde devam etmesi hafif yağlanmanın göstergesi olabilir. Bölge elle muayene edilerek yağ ya da kas doku ayırımı yapılmalıdır.



**Resim 55:** Solda düzgün sağrı yapısına, sağda ise bu kıstaslara uymayan atlara ait fotoğraflar görülmekte.

Sağrının en yüksek olduğu noktadan her iki yana doğru yükselme olması çift sağrı göstergesidir ve yarış atlarında tercih edilmemelidir. Bu durum ağırkanlı çeki atlarında görülen yapısal bir özelliktir.

Bunun haricinde asimetrik, zayıf, yağlanmış, tuber coxae'ları articulatio genu'larından daha dışarıda olan yapılar kusurlu kabul edilmelidir. Sağrısı aşırı geniş ya da dar olan atlarda arka bacak kusurları görülmesi muhtemeldir.



**Resim 56:** Sağrı yapısı iyi gelişmiş dengeli ve güçlü bir atın yandan muayenesinde tuber coxae sağrının en yüksek olduğu noktadan (A) indirilen dikmenin ön tarafında yer almalıdır. Buna ek olarak tuber coxae (B) ile articulatio genu (C) aynı hizada olması düzgün yapının göstergesi olarak kabul edilir.

## Femur Yapısının Değerlendirilmesi

Articulatio genu'nun ekstensör ve fleksör kaslarını barındıran femur (uyluk kemiği) bölgesi oldukça hacimli kas gurupları ile örtülüdür. Bu nedenle buraya ait değerlendirmeler çevresinde bulunan kemik çıkıntıları ve eklemler üzerinden yapılmalıdır. Aksi takdirde iyi antrenman yapmamış kaslar ve yağ doku hatalı karar vermeye neden olabilir.

Bölgenin yandan muayenesinde istenen ana özellik tuber coxae'nın ön kenarı, tuber ischii (oturak kemiği) ve articulatio genu'nun oluşturduğu üçgenin eşkenar olmasıdır. Bu şekilde eşkenar üçgen oluşturan bir yapı istenen güçte ve hareket serbestliğindeki kasları barındıracaktır.

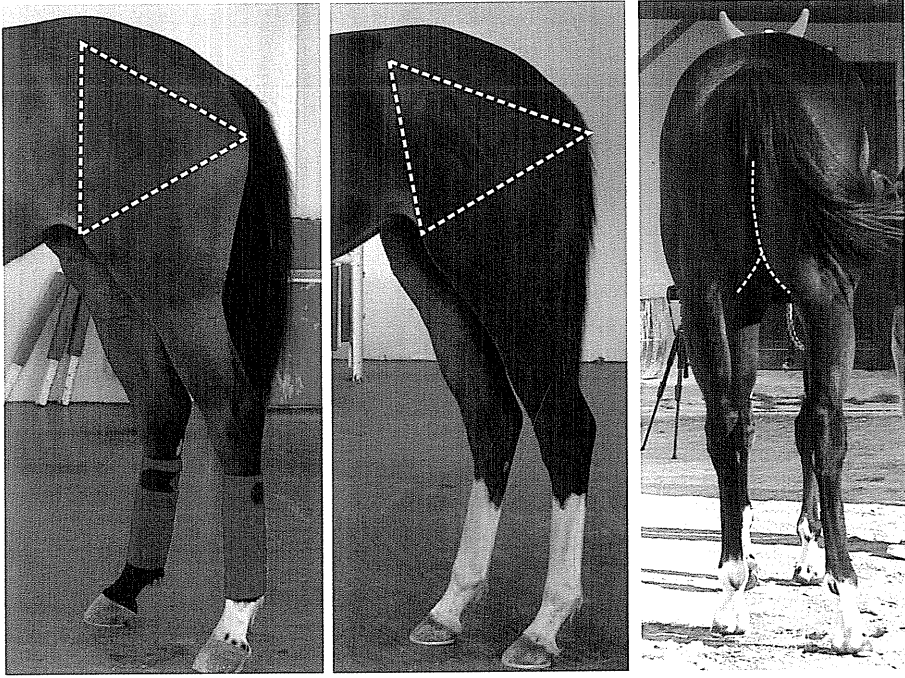
Aynı zamanda bölgenin arkadan muayenesinde bacakların birbirine bakan iç yüzlerindeki kas gelişiminin iyi olması ve herhangi bir zayıflık belirtisi göstermemesi istenir.

## Articulatio Genu Yapısının Değerlendirilmesi

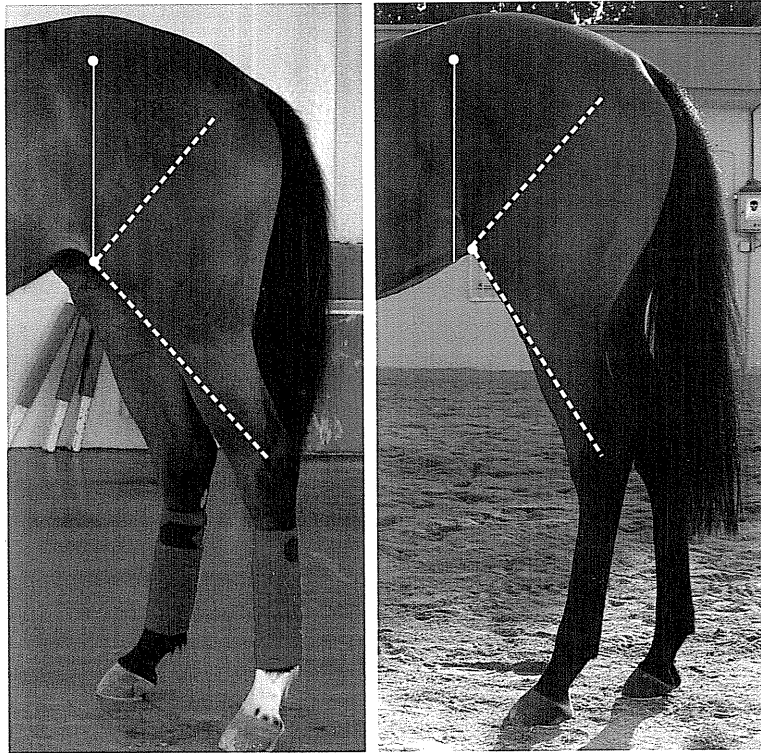
Atlarda en büyük ve arka bacaklarda gözle görülebilen en üst eklemdir. Bu eklemi femur (uyluk kemiği), tibia (kaval kemiği) ve patella (diz kapağı kemiği) kemikleri oluşturur. Düzgün vücut yapısına sahip bir atta bu eklem ve articulatio cubiti (dirsek eklemi) ile eşit seviyede olmalıdır. Bu yapı atın sağrı ve femur bölgesi kasları için yeterince alan olmasına müsaade eder. Articulatio genu ve articulatio cubiti seviyeleri birbirine ne kadar yakın ise at o kadar güçlü ve uzun adım atar. Bu durum koşu performansı üzerine olumlu etki eder.

Yandan muayenede eklemi oluşturan femur ve tibia kemikleri arasındaki eklem açısı  $90^\circ$  olmalıdır. Aynı zamanda articulatio genu'su tuber coxae'nın ön kenarının altı hizasında yer almalıdır. Eğer bu eklem olması gerekenden daha geride bulunuyorsa bu yapı kusuru olarak kabul edilmelidir. Çünkü bu yapı kusuruna sahip olan atların femur uzunluğu ve bölge kasları yeterince uzun, güçlü ve gelişmiş olamayacaktır.

## Atlarda Vücut Yapısının Önemi



**Resim 57:** Solda düzgün vücut yapısına sahip bir atta tuber coxae, tuber ischii ve articulatio genu'nun oluşturduğu eşkenar üçgen, ortada bu kıstaslara uymayan bir atta bu üçgen görülmekte. Sağda ise bölgenin arkadan muayenesinde bacakların birbirine bakan iç yüzlerindeki kas gelişiminin durumu görülmekte.



**Resim 58:** Solda femur ve tibia kemikleri arasındaki ekleme açısı  $90^\circ$  olan, articulatio genu'su ile tuber coxae'si aynı hizada olan bir ata, sağda ise bu kıstaslara uymayan bir ata ait fotoğraflar görülmekte.

Kısa femur yapısı bölge kaslarının kısa olmasına ve dolayısıyla adım boyunun kısa olmasına neden olur. Bu tip atlar süratli olabilseler dahi artan stres ve tekrarlayan travma dolayısıyla sakatlıklara yatkın ve yarış hayatları kısa olacaktır.

Atın arkadan muayenesinde her iki tarafa ait tuber coxae ve articulatio genu'lar kare bir şekil oluşturmalıdır. Eklemde iç kısmında kalan ve her iki eklemde birbirine bakan kas gurupları iyi gelişmiş neredeyse düz bir durumda olmalıdır. Arap atlarında buradaki kasların bir miktar iç bükey olması normal karşılanmalıdır. İyi gelişmiş kaslara sahip bir atın arkadan muayenesinde burası kasların en geniş olduğu alan olmalıdır.

### **Tibia Yapısının Değerlendirilmesi**

İdeal yapıda olan bir tibia'nın (kaval kemiği) uzunluğu femur (uyluk kemiği) uzunluğuna eşit ya da çok az kısa olmalıdır. Uzun ve iyi gelişmiş tibia, bölge kasları için yeterince alan oluşturur. Böylece atın performansına olumlu etki eden itici gücü oluşturan kaslar yeterince gelişmiş ve uzun olabilir. Böyle atların çıkış ve dörtlal yetenekleri daha yüksektir.

Bölgenin iç ve dış tarafında bulunan kasların yapısı Arap ve İngiliz atlarında biraz farklı olsa dahi oldukça gelişmiş olmalıdırlar. Her türlü kas zayıflığı kemiklere binen yükü arttıracığından sakatlıklara yatkınlığı arttıracaktır.

### **Articulatio Tarsi Yapısının Değerlendirilmesi**

Arka bacak diz eklemi olarak da bilinen bu eklem atların vücudundaki en karmaşık ve en çok yüke maruz kalan eklem olarak kabul edilir. Özellikle hızlanma aşamasında oldukça yüksek bir dirence sahip olması gereklidir. Düzgün vücut yapısına

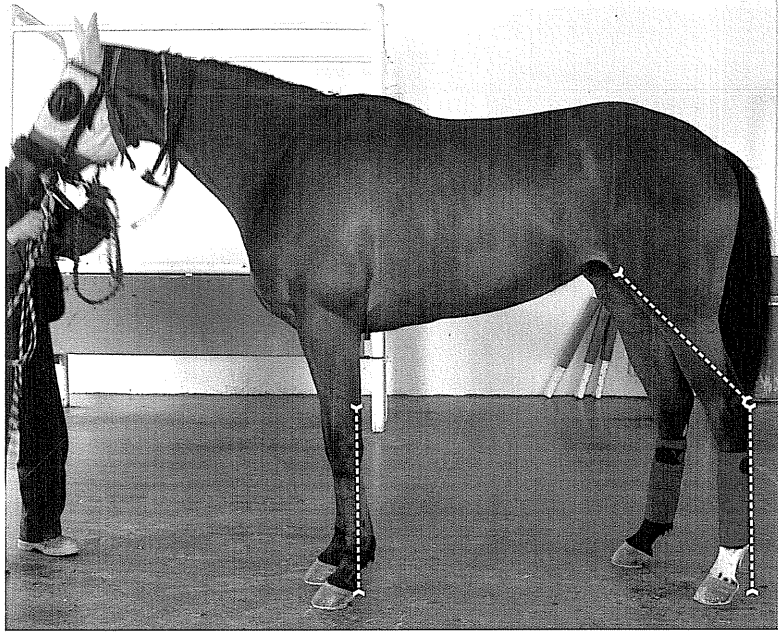
sahip olmayan atlarda hatalı yüklenmeler ve zorlanmalar karşısında sakatlıkların sıklıkla görüldüğü bir eklemdir. Bu nedenle doğru açılanmış, güçlü ve iyi gelişmiş bir yapıda olması atın arka bacak sağlığı ve performansı hakkında da önemli ipuçları sunar.

Bu eklemde fleksiyonunda (bükülme) arka ayaklar öne doğru yönelir ve ekstensiyon (gerilme) ile birlikte atın vücudu öne doğru itilir. İyi gelişmiş, güçlü bir eklem yapısı atın manevra, dayanıklılık, hız ve sıçrama yeteneğini olumlu yönde etkiler. Üstün performans beklenen atlarda bu eklemde dayanıklı, ideal anatomik yapıda ve sağlıklı olması gereklidir.


Üstlendiği yükün derecesi ve eklemde karmaşık yapısından dolayı büyük ve güçlü eklem yapısı her daim istenen bir özelliktir. Büyük kemiksel yapılar yerden gelen yükün emilmesinde ve yönlendirilmesinde daha etkin rol alacaklardır. İyi gelişmemiş ve zayıf yapıda bir eklem yapısı bölge sakatlıklarının hazırlayıcılarıdır.

Yapısı haricinde bu eklemde arka bacak pozisyonu içerisinde bulunduğu yer ve yerden yüksekliği de önemli bir kısıttır. Bu aşamada ideal yükseklik için yer ile tuber calcanei (topuk kemiği) arasındaki mesafe ile tuber calcanei ile patella arasındaki mesafenin eşit olması istenir. Atın vücut yapısı uyumluluğunun değerlendirilmesinde bu uzunlukların atın baş uzunluğu ile aynı olması da diğer bir ölçüttür.

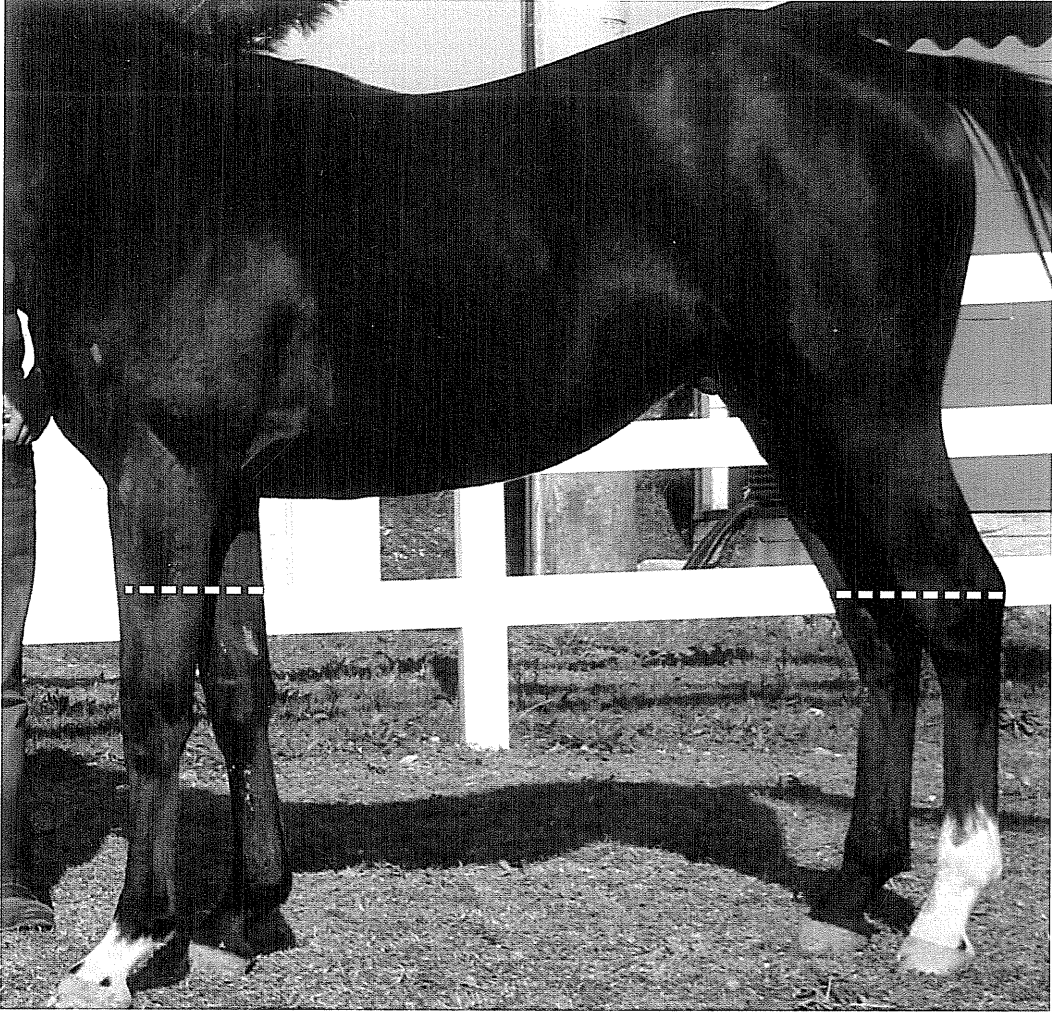
Ön bacaklarda üstün atletik yetenek ve performans için uzun bir antebrachium (ön kol kemiği) yanında kısa ve kalın bir metacarpus (incik kemiği) yapısı olmalıdır. Bu yüzden arka bacaklarda articulatio tarsi'nin (topuk kemiği) ön bacaklardaki articulatio carpi'den (ön bacak diz eklemi) biraz yüksekte (kestane hizasında) olması istenir. Bu yapı atın arka bacaklarının ön bacaklarına oranla biraz daha güçlü olduğunun işaretidir ve istenen itici gücün sağlanmasında olumlu bir etkidir.



**Resim 59:** Düzgün vücut yapısına sahip bir attaki uzunluk oranları görülmekte.



**Resim 60:** Articulatio tarsi kestaneden daha alçakta ise bu durum çok kısa bir metatarsus ve fazlaca uzun bir tibia'nın belirtisidir. Bu durum at artları ileri yapı kusuru yanında hafif çömelmiş izlenimi veren bir görüntü açığa çıkmasına neden olur.



**Resim 61:** Articulatio tarsi kestaneden daha yüksekte ise bu durum çok uzun bir metatarsus ve fazlaca kısa bir tibia'nın belirtisidir. Bu yapıya sahip olan atlarda ilerleyen yaşlarda articulatio metatarsophalangea kemikleşmeleri sıklıkla görülür.

Arka bacakların arkadan muayenesinde tuber calcanei'nin ucu kare şeklinde iyi gelişmiş ve tuber ischii ve articulatio genu ile aynı düzlemde olmalıdır. Eklemün önden, arkadan ve yandan bakısında kendisinden aşağıda bulunan metatarsus ile birleşiminde dengeli bir şekilde geçiş olmalı ve ani hat değişiklikleri olmamalıdır. Eklemün altında bulunan metatarsus bu eklemün tam merkezine oturmalıdır.

Eklem yapısı önden arkaya doğru genişleterek devam etmeli ve genişliği crus bölgesinden daha dar olmamalıdır. Eklem yapısı her iki bacakta simetrik olmalıdır. Eklem simetrisini bo-

zan yapısal kusurlar geçmişte yaşanmış sakatlıkların muhtemel izleri olarak kabul edilmelidir.

### **Metatarsus Yapısının Değerlendirilmesi**

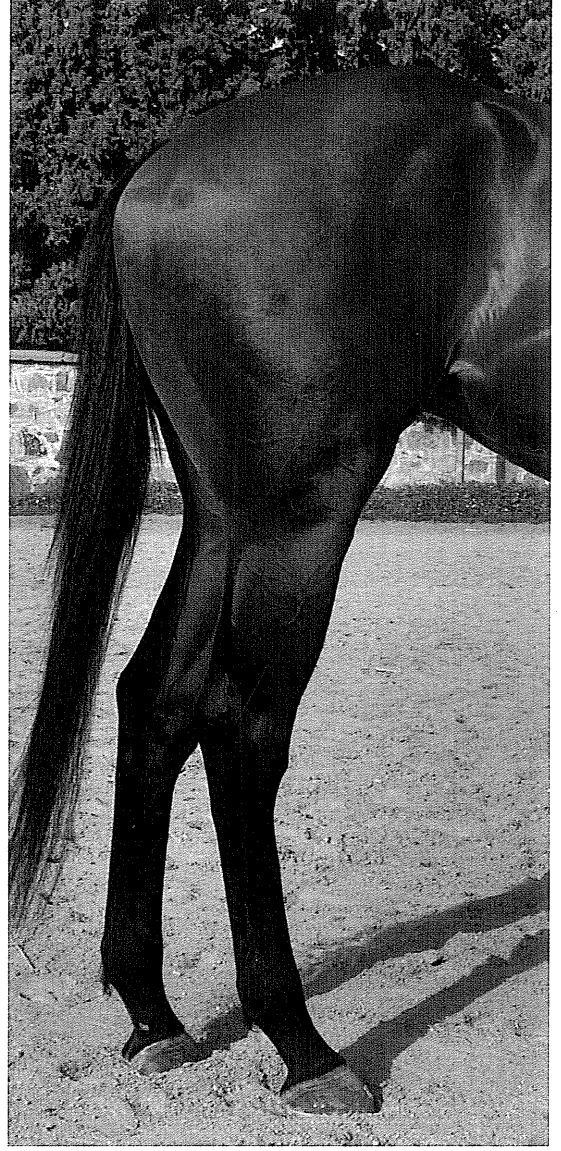
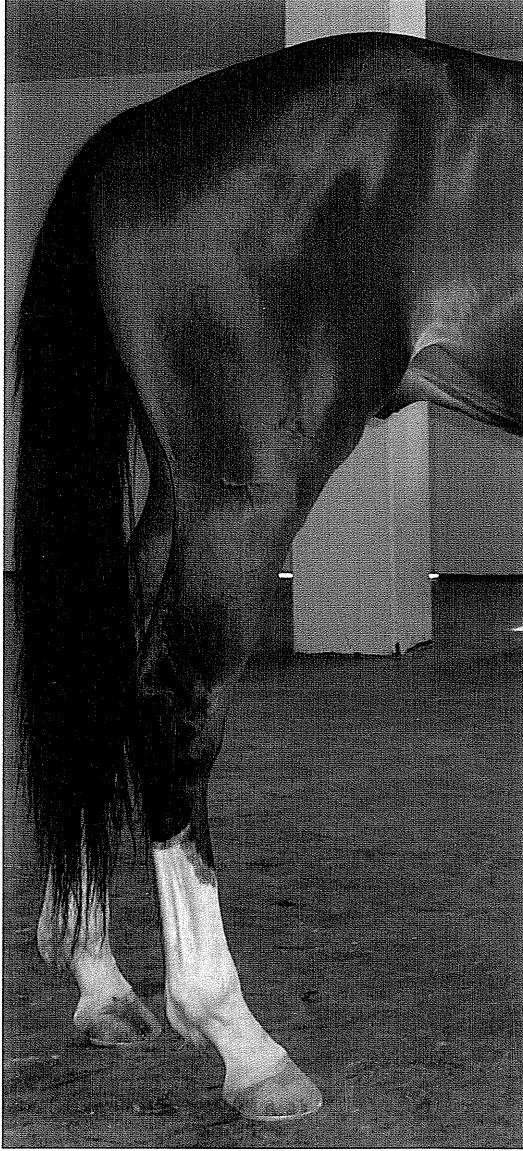
Atlarda esas olan tarak kemiği os metatarsi tertium'dur. Volar yüzde medialde Mt2, lateralde ise Mt4 daha küçük olarak bulunurlar. Ancak esas olan ve görev yapan os metatarsi tertium'dur. Mt2 ve Mt4 özellikle proksimal eklem yüzüne katılarak destek görevlerini yerine getirirler.

### *Atlarda Vücut Yapısının Önemi*

Atlarda metatarsus'ların yapısal değerlendirilmesi ön bacaklardaki os metacarpus'lar ile benzerdir. En önemli farklılık os metatarsus'ların os metacarpus'lara göre daha yuvarlak ve uzun olmalarıdır.

Dengeli ve uyumlu vücut yapısına sahip atın os metacarpus'ları kısa ve güçlü olmalıdır. Ön-

den, yandan ve geriden bakıldığında yatay eksenine tam olarak dik durmalıdır. Os metacarpus ön tarafındaki ekstensor ve gerisindeki fleksor tendoların iyi gelişmiş olması gereklidir. Fleksor tendoların gözle muayene de kolayca seçiliyor olması gereklidir.



**Resim 62:** Solda vücut yapısına oranla kısa ve güçlü metatarsus yapısına sahip olan bir at, sağda bu kıstasa uymayan bir ata ait fotoğraf görülmekte.

## Articulatio Metatarsophalangea Yapısının Değerlendirilmesi

Arka bacakların yerden gelen etkiyi emen önemli yapılarından birisi de articulatio metatarsophalangea (arka ayak bilek eklemi) ve aşağısıdır. Bilek olarak da adlandırılan bölgenin yerden gelen etkiyi en uygun düzeyde emecek derecede eğimli, atın yükünü taşıyacak kadar da güçlü olması gereklidir. Sağlıklı bir articulatio metatarsophalangea'da os metatarsi tertium ile phalanx proximalis arasındaki açı 140-145° olmalıdır. Phalanx proximalis ve phalanx media aynı düzlemde olmalıdır. Ayak kemikleri arasındaki eksenlerde kırılma olmamalıdır. Phalanx'lar ile yatay eksen arasındaki açı tırnak açlarına eşit olmalı yani 50-55° arasında olmalıdır. İdeal eğimde olan phalanx'ların aşırı uzun olması dayanıklılığını azaltacağı için istenmeyen bir durumdur. Bu eklem hangi yönden bakılırsa bakılsın yeterince geniş ve gelişmiş olması gereklidir.

Dik bilek yapısı yerden gelen etkileri emmekte yetersiz kalır ve bu etkiler direk olarak kemik doku üzerine etki eder. Bu durum articulatio tarsi ve aşağı kısımlarda görülen sakatlıklar için yatkınlık oluşur.

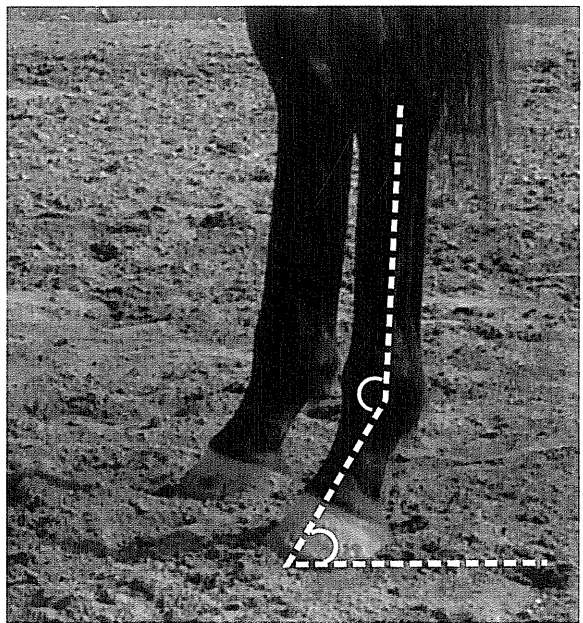
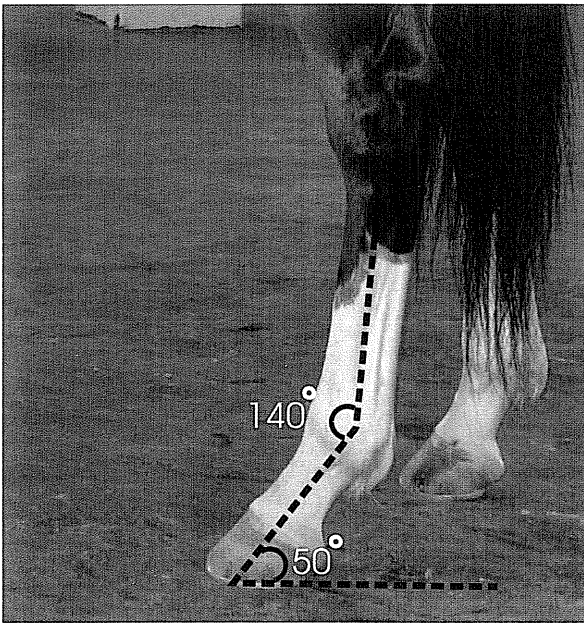
Atın bilekleri olması gerekenden (140-145°) daha eğik ise bu seferde yerden gelen etkilerin emilmesi görevi fazlasıyla fleksör tendolar üzerine yüklenir. Bu durumda da fleksör tendo ve os naviculare sakatlıkları oranı artar. Böyle bilek yapılı atların özellikle yüksek süratlerde articulatio metatarsophalangea'ları zemine temas eder.

Muayenede iki ayağında tam karşıya bakmaları ve simetrik olmaları gerektiği unutulmamalıdır.

## Arka Bacak Yapısının Arkadan Muayenesinde Görülen Kusurlar

Arka bacağın arkadan muayenesinde artları dar, artları geniş, articulatio tarsinin mediale deviasyonu gibi konformasyon kusurları görülebilmektedir.

**Artları dar konformasyon kusuru:** Ata arkadan bakıldığında ayaklar tuber ischii'den indirilen dikmelerin iç tarafında kalır. Ayrıca ayakların orta çizgileri arasındaki mesafenin kalça bölgesinde bacakların orta çizgileri arasındaki mesafeden daha dar olduğu gözlenir.

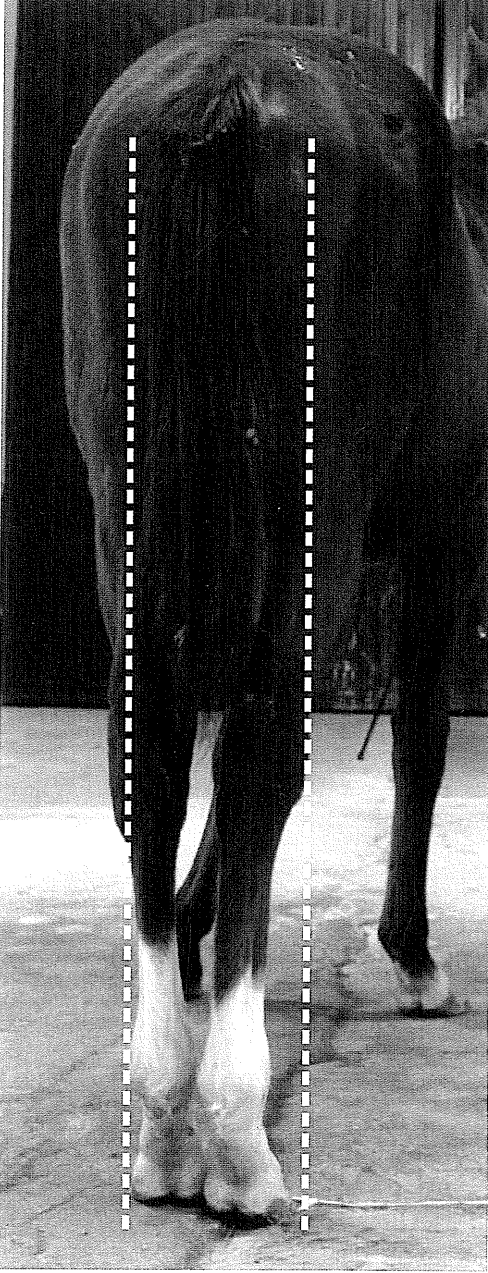


**Resim 63:** Solda ideal bilek ve tırnak açlarına sahip bir ata, sağda bu kıstaslara uymayan bir ata ait fotoğraflar görülmekte.

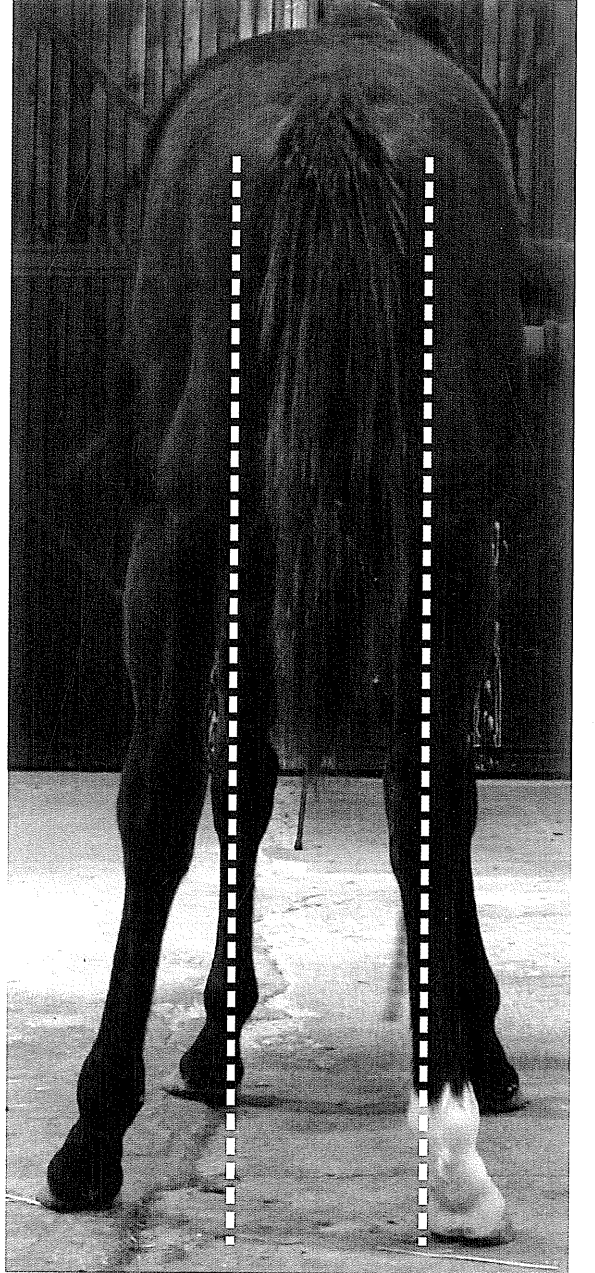
## Atlarda Vücut Yapısının Önemi

**Artları geniş konformasyon kusuru:** Ata arkadan bakıldığında ayakların orta çizgileri arasındaki mesafenin kalça bölgesinde bacakların orta

çizgileri arasındaki mesafeden daha geniş olduğu gözlenir. Çok sık rastlanan bu konformasyon kusuru inek bacaklılık olarak da adlandırılır.



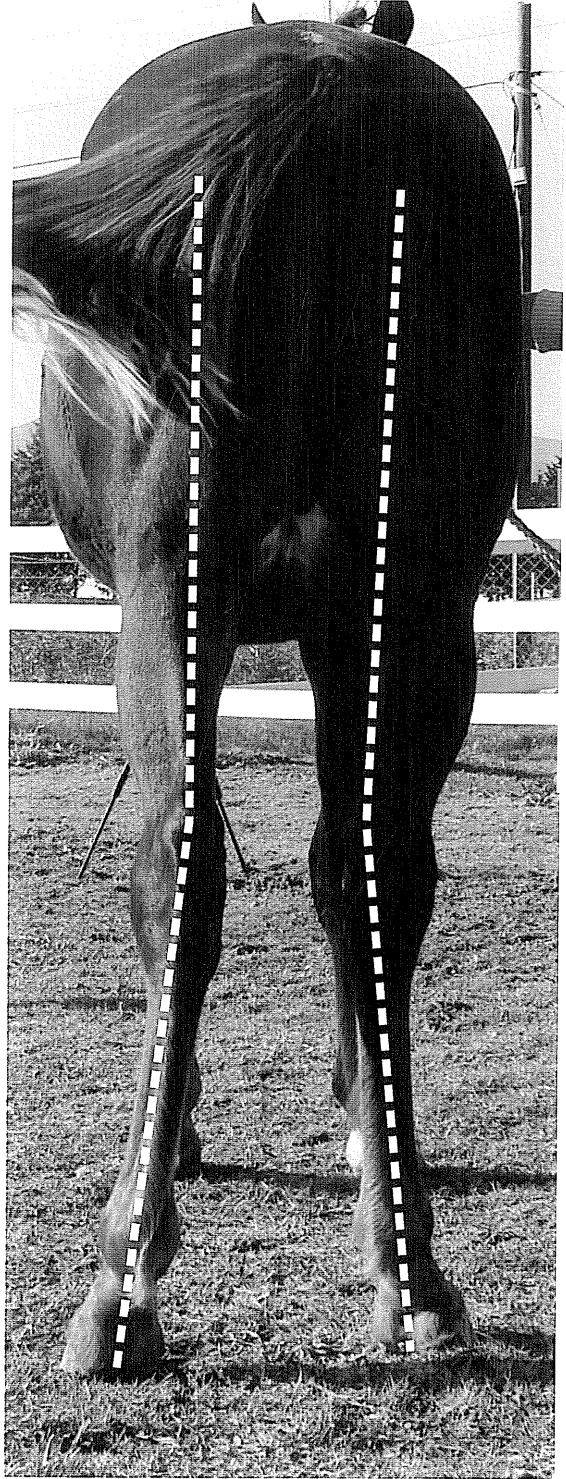
**Resim 64:** Bu atlarda arka bacağın lateral kısımlarındaki kemik ve eklemlerinde dengersiz bir yüklenme olur. Ön bacaklarında konformasyon kusuru bulunmayan ancak arka bacaklarda bu kusur bulunan atlarda adım uyumsuzlukları sıklıkla görülür.



**Resim 65:** Bu atlarda arka bacağın medial kısımlarındaki kemik ve eklemlerinde dengersiz bir yüklenme olur. Bu kusurda kemik eksostozları (eparven) görülme sıklığı yüksektir.

### *Atlarda Vücut Yapısının Önemi*

**Articulatio tarsinin mediale deviasyonu:** Bacaklar articulatio tarsi'ye kadar birbirlerine yaklaşarak devam eder ancak bu eklemden aşağıda iki ayak birbirinden uzaklaşırlar. Çok sık rastlanan bu kusur X bacaklılık olarak da adlandırılır.

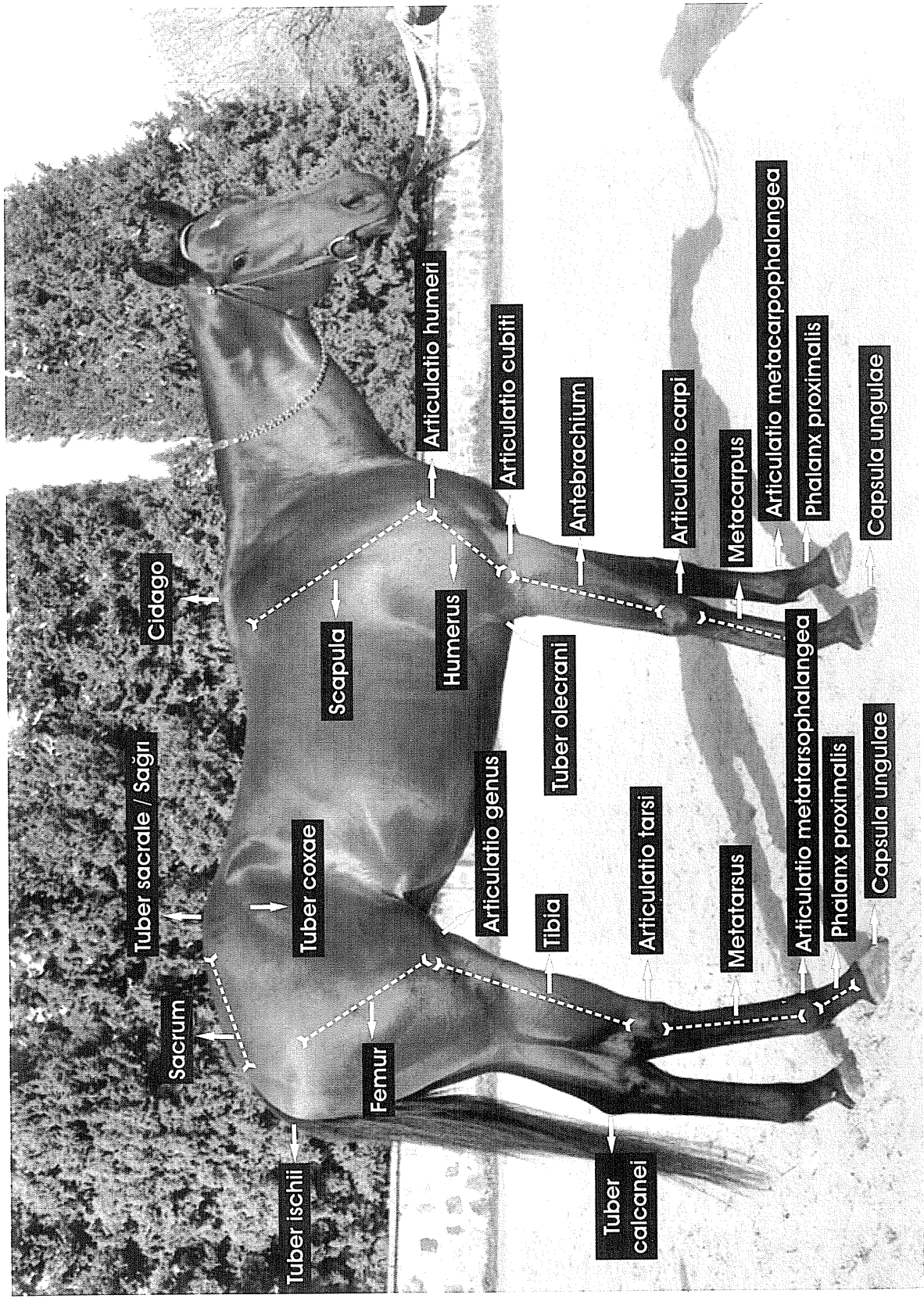


**Resim 66:** Bu kusurlu yapıya sahip olan atlarda articulatio tarsi'nin lateral, distalinde kalan eklemlerin ise medial kenarlarına binen yük daha fazladır.



**ARKA BACAĞ  
YAPISININ YANDAN  
MUAYENESİNDE  
GÖRÜLEN KUSURLAR**

*Atınız Kusurlu mu?*



Tuber sacrale / Sağrı

Cidago

Sacrum

Tuber ischii

Tuber coxae

Scapula

Humerus

Articulatio humeri

Articulatio genus

Tuber olecrani

Articulatio cubiti

Antebrachium

Tuber calcanei

Tibia

Articulatio tarsi

Articulatio carpi

Metatarsus

Metacarpus

Articulatio metatarsophalangea

Articulatio metacarpophalangea

Phalanx proximalis

Phalanx proximalis

Capsula unguulae

Capsula unguulae

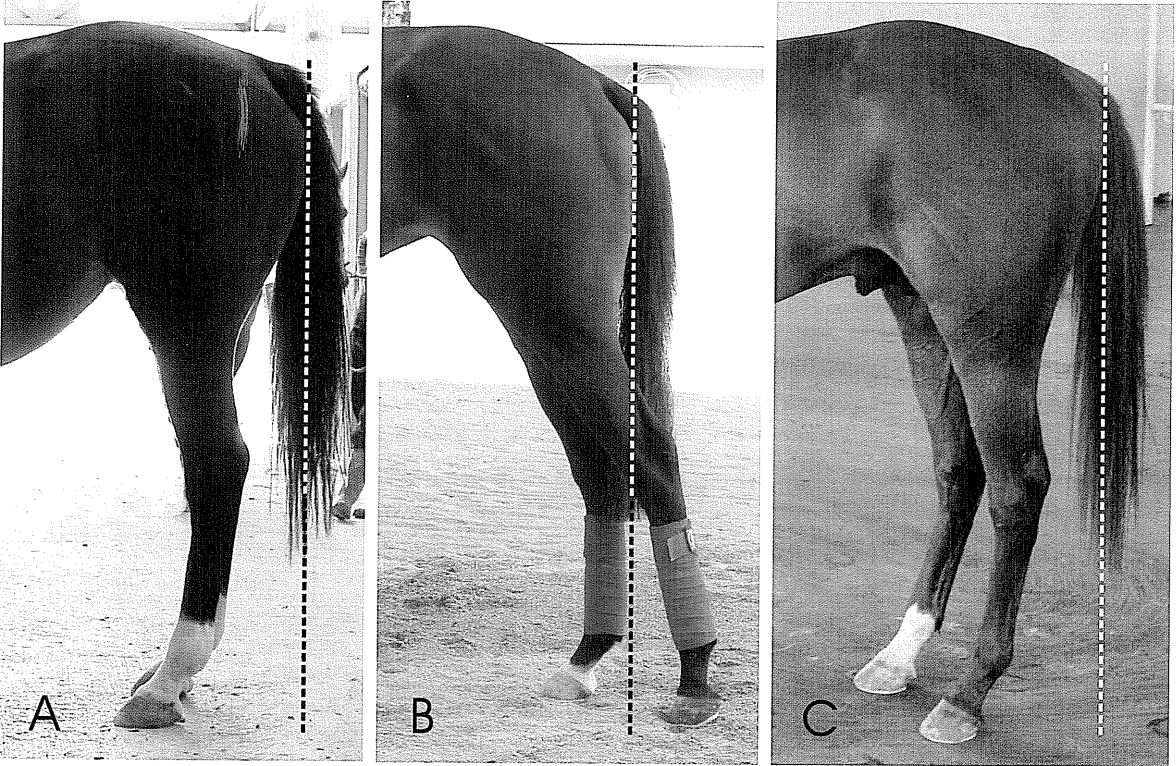
## ARKA BACAK YAPISININ YANDAN MUAYENESİNDE GÖRÜLEN KUSURLAR

Arka bacağın yandan muayenesinde artları ileri, artları geri, articulatio tarsi'nin aşırı bükülmesi gibi konformasyon kusurları görülebilmektedir.

**Artları ileri yapı kusuru:** Bacacağın normalde olması gerekenden daha önde olduğu dikkati çeker. Yani ayak düşey çizginin fazlaca önünde yer alır. Bu tip konformasyon kusurlarında flexor tendolar, articulatio metacarpophalangea ve os naviculare aşırı basınca maruz kalır.

**Artları geri yapı kusuru:** Femur ile tibia arasındaki açının çok büyüdüğü, articulatio tarsi'nin hemen hemen düz bir hal aldığı dikkati çeker. Bu kusur hidroarthroz ve patellanın proximal lüksasyonu için hazırlayıcıdır. Bunun yanında articulatio genu'nun capsula articularis'inin ön kenarı fazlaca bir gerilmeye maruz kalır.

**Articulatio tarsi'nin aşırı bükülmesi:** Atta articulatio tarsi ve aşağı kısmının gövdenin alt kısmına doğru yöneldiği görülür. Ayağın plantar yüzünde aşırı gerilmeye neden olan bu kusurda kurb gibi olgulara sık rastlanır.

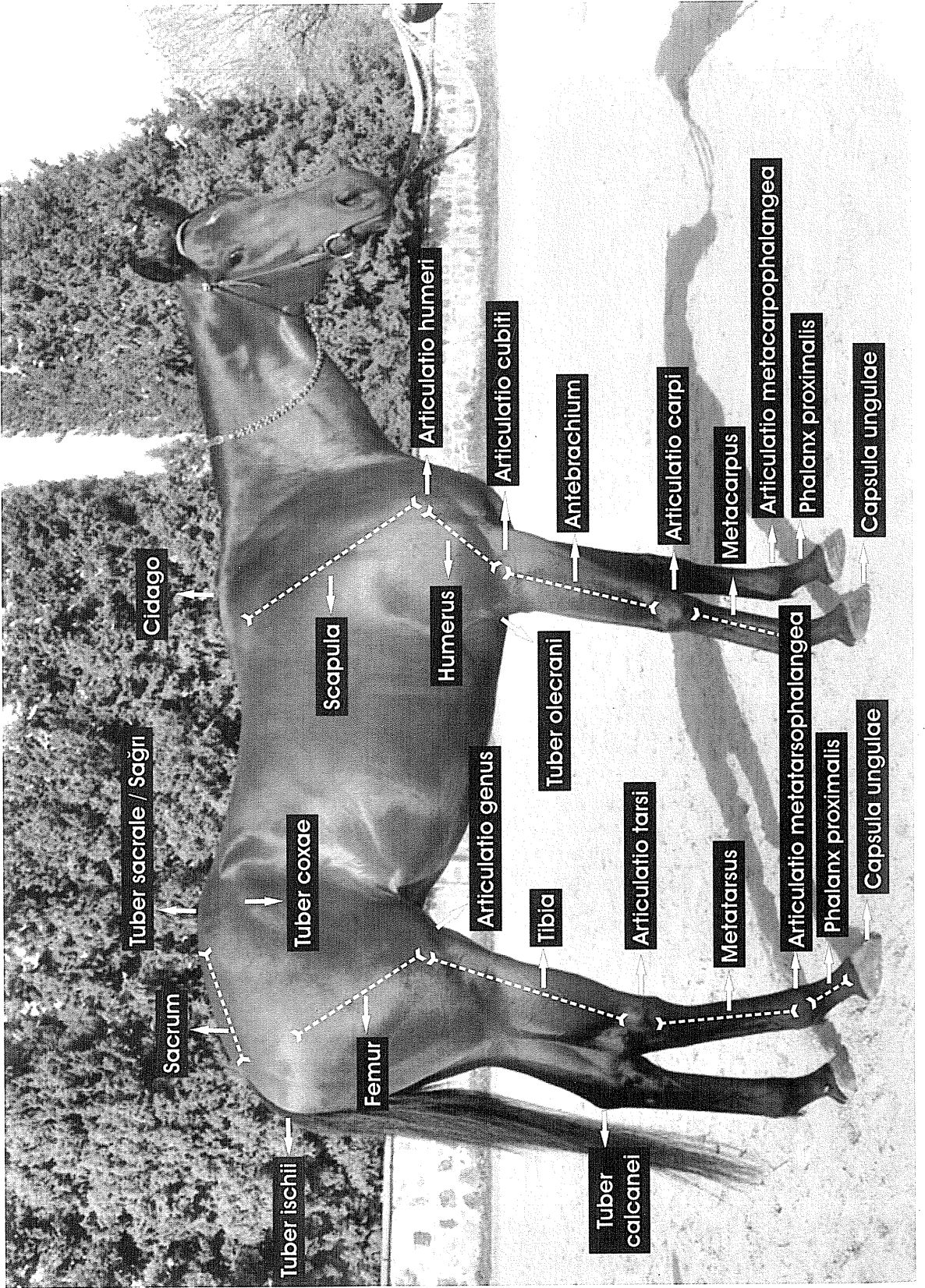


Resim 67: Artları ileri (A), artları geri (B), articulatio tarsi'nin aşırı bükülmesi (C) olgularına örnekler.



# TIRNAK YAPISININ DEĞERLENDİRİLMESİ

*Tırnak Problemi Yaşayan Bir Atın Gerçek  
Performansına Ulaşması İmkânsızdır*



## TIRNAK YAPISININ DEĞERLENDİRİLMESİ

Atçılık sektöründe “Ayak yoksa, at yoktur” sözü herkes tarafından bilinir. Vücut yapısı kusursuz olsa dahi tırnak problemi yaşayan bir atın gerçek performansına ulaşması imkânsızdır.

Atlarda tırnak vücut ağırlığını taşımak ile görevli gibi görünse de önemli görevlerinden birisi dolaşıma destek olmaktır. Bu nedenle atların beş kalbi olduğu söylenir. Atların ayaklarındaki kan dolaşımını destekleyecek kas yapısı bulunmamaktadır. Bu nedenle uzun süre hareketsiz kalan atların ayaklarında durgunluk ödemi görülür. Atın bir süre yürütülmesi sonrası bu ödemini gerilediği görülecektir.

Atlarda tırnak ayda 6-9 mm dolayında uzar. Dolayısıyla atlarda tırnak yapısı taylıktan başlayarak ideal şekilde tutulmalıdır. Tırnak yapısı için olumlu görüş bildirilen bir at sadece bir ay sonra ya da hatalı bir tırnak kesimi ve nallama sonrasında bu özelliğini kaybedebilir. Bu nedenle veteriner hekimler ve nalbantlarca tırnak anatomisi ve fizyolojisi çok iyi bilinmelidir.

Atlarda tırnak atın yere bastığı sürede görünen bir yan bir de at ayağını kaldırdığı zaman görünen taban olmak üzere iki yüze sahiptir. *Parietes unguis* adı verilen yan duvarının düz, pürüzsüz ve parlak olması gereklidir. Bu yüzde görülen enine kabartılar geçmişte yaşanmış olan ayak hastalıklarının habercileridir. Bu yüz üzerinde çatlak ve kırıkların olmaması gerekir.

At sahipleri ile yetiştiriciler arasındaki yaygın inanın aksine tırnak renginin siyah ya da beyaz olması ile sağlamlığı arasında fark olmadığı günümüzde yapılan biyomekanik çalışmalar ile göz önüne konmuştur. Tırnak yapısı ve sağlığı genetik, beslenme ve çevresel faktörler ile bağlantılıdır. Zeminin nem durumu ve mevsim tırnak esnekliği üzerinde önemli bir etkidir. Günümüzde kapalı ortamlarda tamamen insan kontrolünde yetiştirilen spor atlarında tırnak bakımına ay-

rıca özen gösterilmelidir. Tırnak bakım ürünleri ve yem katkı maddeleri göz ardı edilmemelidir.

Tırnak duvarı ile zemin arasındaki açı genellikle yapılacak olursa ön tırnaklarda 45-50°, arka tırnaklarda 50-55° olmalıdır. Ancak atlarda tırnak kesimi sırasında bu açıların atın genel vücut yapısı, *scapula*'nın eğimi ve ayak eksenleri göz önünde bulundurularak belirlenmesi gerekir. Hiçbir atın vücut yapısı birbirleriyle aynı değildir.

Tırnak yapısının ve anatomisinin iyi bilinmesi bu dolaşımın nasıl gerçekleştiğini anlamamıza yardımcı olur. Öncelikle tırnağın sert bir yapı olduğu ve tamamen hareketsiz olduğu düşüncesi yanlıştır. Atlarda ayak tabanı halk arasında *maya* ya da *çatal* adı verilen *cuneus corneus* ve tırnak tabanı olarak kabul edilen *planum cutaneum*'dan oluşur. *Çatal* adı verilen bölge tırnağın en elastik bölgesidir ve at ayağını yere bastığı anda iki yana doğru genişler. Bu esnada tırnak duvarı iki yana doğru genişler. Ayak yerden kalkınca tırnak eski haline döner. Bu sayede her adımda ayak kan dolaşımını desteklenmiş olur. Ayakta kan dolaşımının artması tırnak uzamasını da artırır. Günlük yürüme mesafesi fazla olan atların tırnak uzaması da hızlı olur.

Tırnak tabanı oval ve geniş olmalıdır. Dar tırnak yapısı tırnak esnekliğini azaltıp kan dolaşımını yeterince desteklemez ve gün geçtikçe tırnak daralabilir. Dengeli ve düzgün yapılı bir atın yere güçlü adımlarla basması gereklidir.

İdeal tırnak yapısına sahip bir atın tırnak genişliği ile ökçe desteği ve tırnak ucu arasındaki mesafenin eşit olması gerekir. Ön tırnak açısı ile *scapula* açısı eşit olmalı ve ayak eksenlerinde kırılma olmamalıdır.

Oldukça kusurlu veya uzun tırnaklı atların tırnak düzeltmeleri bir anda değil birkaç defa tırnak kesimi yapılarak normal duruma getirilmelidir. Ani açılma değişimleri tırnak içinde ve üst kısımda bulunan eklemlerde çeşitli sakatlıklara yol açabilir.

## KAYNAKLAR

- Andersson TM, McIlwraith CW. Longitudinal development of equine conformation from weanling to age 3 years in the Thoroughbred. *Equine Veterinary Journal*. 2004; 36(7): 563-570.
- Arnason M. Genetic paramaters of ten subjectively scored traits in the Icelandig Toelter Horse. In: 34th Annual Meeting of the European Association for Animal Production. 1983; Vol:2.
- Arpacık R. At Yetiştiriciliği. 3. Baskı. Şahin Matbaası, Ankara. 1999.
- Austen C, Gorrie S, Romome P, Swinney NJ. The Complete Illustrated Encyclopedia Of Horses. Metro Boks, New York. 2008.
- Belloy E, Bathe AP. The importance of standardising the evaluation of conformation in the horse. *Equine Veterinary Journal*. 1996; 28(6): 429-430.
- Butler I. Genetic paramaters for conformation traits in the Bavarian heavy horse "Suddeutes Kaltbut" In: 38th Annual Meeting of the European Association for Animal Production. 1987. Vol:2.
- Carroll CL, Huntington PJ. Body condition scoring and weight estimation of horses. *Equine Veterinary Journal*. 1998; 20(1): 41-45.
- Cohen ND, Peloso JG, Mundy GD, Fisher M, Holland RE, Little TV, Misheff MM, Watkins JP, Honnas CM, Moyer W. Racing-related factors and results of prerace physical inspection and their association with musculoskeletal injures incurred in thoroughbred during races. *Journal of American Veterinary Medical Association*. 1997; 211: 454-463.
- Cogger N, Evans DL, Hodgson DR, Reid SW, Perkins N. Incidence rate of musculoskeletal injures and determinants of time to recovery in young Australian Thoroughbred racehorses. *Australian Veterinary Journal*. 2008; 86(12): 473-480.
- Cymbaluk NF, Christison GI, Leach DH. Longitudinal growth analysis of horses following limited and ad libitum feedind. *Equine Veterinary Journal*. 1990; 22(3): 198-203.
- Delahunty D, Kelly WS, Smith FH. Intermandibular width and cannon bone length in winners versus others. *Journal of Equine Veterinary Science*. 1991; 11: 258-259.
- Demirsoy A. Yaşamın Temel Kuralları. Cihan Matbaası, Ankara. 1979.
- Demirsoy A. Kalıtım ve Evrim. 6. Baskı Meteksan Anonim Şirketi Ankara. 1996.
- Denoix JM. The Equine Distal Limb. An Atlas Of Clinical Anatomy And Comperative Imaging. Manson PublishingLtd. London. 2000.
- Dunlop RH, Williams DJ. Veterinary Medicine. An illustrated history. Mosby, St. Louis. 1996.
- Dursun N. Veteriner Anatomi. Medisan. Ankara. 1998.
- Dusek J, Ehrlein HJ, von Engelhardt W, Hörnicke H. Beziehungen zwischen Trittlänge, Trittfrequenz und Geschwindigkeit bei Pferden. *Zeitschrift für Tierzüchtung und Züchtungsbiologie*. 1970; 87: 177-188.
- Dusek J. Evaluating the Roman profile of the head in Kladruby horses, and its genetic paramaters. *Czech Journal of Animal Science*. 1978; 23: 919-928.
- Estberg L, Stover SM, Gardner IA, Johnson BJ, Case JT, Ardans A, Read DH, Anderson ML, Barr BC, Daft BM, Kinde H, Moore J, Stoltz J, Woods LW. Fatal musculoskeletal injures incurred during racing and training in thoroughbred. *Journal of American Veterinary Medical Association*. 1996; 208:92-96.
- Evans KE, Mc Greevy PD. Conformation of the equine skull: A Morphometric Study. *Anatomy Histology Embriyology*. 2006; 35(4): 221-227.
- Fedorski J, Pikula R. Herritability of some body conformation traits in the Thoroughbred horse. *Animal Science Papers and Reports*. 1988; 3: 53-57.
- Finci A. Spor Atı Yetiştirilmesi, Beslenmesi, Hastalıkları ve Tedavileri. Ofset Yayınevi, İstanbul. 1998.
- Green BK. Horse Conformation As To Soundness And Performance. Northland Pres. 1975.
- Grönberg P. ABC of the horse: Anatomy, Biomechanics, Conditioning. Otava Book Printing, Finland. 2002.
- Harris SE. Horse Gaits, Balance And Movement. Wiley Publishing, New Jersey. 1993.
- Harris SE. TheUSPC Guide To Conformation, Movement And Saundness. Howel Book House, New York. 1997.
- Hedge J, Wagoner D. Horse Conformation. First Lyons Pres Edition. 2004.
- Hendricks BL. International Encyclopedia of Horse Breeds. University of Oklahama Press. USA. 1995.
- Hildebrand M. Analysis of Vertebrate Structure, 4th edn. New York: Wiley. 1994.
- Holmstrom M, Magnusson LE, Philipsson J. Variation in conformation of Swedish Warmblood horses and conformational characteristics of elite sport horses. *Equine Veterinary Journal*. 1990; 22: 182-196.
- Holmstrom M, Fredricson I, Drevemo S. Biokinematic effects of collection on the trating gaits in elite dressage horses. *Equine Veterinary Journal*. 1995; 27: 281-287.
- Holmstrom M. The Effects Of Conformation. In: *Equine Locomotion*. Eds: W Back and H.M. Clayton. W.B. Saunders London. 2001; p. 281-295.
- İnan Ö. Atlarda Evrim. 3. Ulusal Veteriner Hekimliği Öğrencileri Araştırma Kongresi Özet Kitabı. 9-11 Mayıs 2002 İstanbul.
- Kane AJ, Stover SM, Gardner IA, Case JT, Johnson BJ, Read DH, Ardans AA. Horseshoe characteristics as possible risk factors for fatal musculoskeletal injury of Thoroughbred racehorses. *American Journal of Veterinary Research*. 1996; 57: 1147-52.

## Atlarda Vücut Yapısının Önemi

- Kavazis AN, Ott EA. Growth rates in thoroughbred horses raised in Florida. *Journal of Equine Veterinary Science*. 2003; 23(8): 353-357.
- Lawrance LA. *Horse Conformation Analysis*. Cooperative Extension, Washington State University, Pullman WA. 2001.
- Magnusson LE. *Studies on the Conformation and Related Traits of Standartbred Trotters in Sweden*, Phd. Thesis, Swedish University of Agricultural Sciences, Skara. 1985.
- Mawdsley A, Kelly EP, Smith FH, Brophy PO. Linear assessment of the Thoroughbred horse: an approach to conformation evaluation. *Equine Veterinary Journal*. 1996; 28(6): 461-467.
- McIlwraith CW, Anderson TM, Sanschi EM. Conformation and muskuloskeletal problems in the racehorse. *Clinical Techniques in Equine Practice*. 2003; 2(4): 339-347.
- Miserani MG, McManus C, Santos SA, Silva JA, Mariante AS, Abreu UGP, Mazza MC, Sereno JRB. Variance analysis for biometric measures of the Pantaneiro horses in Brazil. *Arc. Zootechny*. 2002; 51: 113-120.
- Mohammed HO, Hill T, Lower J. The risk of severity of limb injuries in racing Thoroughbred horses. *The Cornell Veterinarian*. 1992; 82:331-341.
- Mostert P. Jav width and racing speed; is there a correlation. *Equine Veterinary Data*. 1995; 16: 56-57.
- Nomina Anatomiva Veterinaria. *International Committees on Veterinary Gross Anatomical Nomenclature*. Ithaca, New York. 2012.
- O'Sullivan CB, Lumsden JM. Stres fractures of the tibia and humerus in thoroughbred racehorses: 99 cases (1992-2000). *Journal of American Veterinary Medical Association*. 2003; 222: 491-498.
- Oliver R, Langrish B. *A photographic guide to conformation*. Midas Printing International, China. 2006.
- Parks A. Foot balance and conformation: Clinical Perspectives. *British Equine Veterinary Association Congress Notes*. 2005.
- Perkins NR, Reid SWJ, Morris RS. Risk factors for musculoskeletal injuries of the lower limbs in Thoroughbred racehorses in New Zealand. *New Zealand Veterinary Journal* 2005; 53(3): 171-183.
- Rooney JR, Robertson JL. Stability Theory and Pathogenesis of Lameness. In: *Equine Pathology*, 1st edition, Iowa State University Pres, Ames: 1996; p. 224-232.
- Samsar E, Akın F, Antepioğlu H. *Klinik Tanı Yöntemleri ve Genel Cerrahi*. 6. Baskı. Tamer Matbaacılık ve Yayınevi. 1996.
- Schmidt-Nielsen K. *Scaling: Why is Animal Size so Important?* Cambridge University Pres. 1984.
- Seidnitz G, Willke H, VonButler-Wemhen I. Body weight and type traits of purebred Arab breeding mares. *Archiv Tierzucht*. 1991; 34: 233-240.
- Smith AM, Staniar WB, Splan RK. Associations between yearling body measurements and career racing performance in thoroughbred racehorses. *Journal of Equine Veterinary Journal*. 2006; 26(5): 212-214.
- Stashak TS. *Adam's Lameness in Horses*, 4th edition. Ed: TS Stashak. Lea and Febiger, Philadelphia. P 71. 1987.
- Stover SM. The epidemiology of Thoroughbred racehorse injures. *Clinical Techniques in Equine Practice* 2003; 2(4): 312-322.
- Taylor CR, Maloijy GMO, Weibel ER, Langman VA, Kamau JMZ, Seeherman HJ, Heglund NC. Design of the mamalian respiratori system. III. Scaling maximum aerobic capacity to body mass: wild and domestic mammals. *Respiratory Physiology & Neurobiology*. 1981; 44: 25-37.
- Thomas HS. *The Horse Conformation Handbook*. Versa Pres, United States. 2005.
- Thompson KN. Skeletal growth rates of weanling and yearling Thoroughbred horses. *Journal of Animal Science* 1995; 73: 2513-2517.
- Van Weeren PR, Crevier-Denoix N. Equine conformation: clues to performance and soundness? *Equine Veterinary Journal*. 2006; 38(7): 591-596.
- Weller R, Pfau T, Babbage D, Brittin E, May SA, Wilson AM. Reliability of conformational measurements in the horse using a three-dimensional motion analysis system. *Equine Veterinary Journal*. 2006; 38(7): 610-15.
- Weller R, Pfau T, May SA, Wilson AM. Variation in conformation in a cohort of National Hunt racehorses. *Equine Veterinary Journal*. 2006; 38(7): 616-621.
- Williams RB, Harkins LS, Hammond CJ, Wood JLN. Racehorse injures, clinical problems and fatalities records on British racecourses from flat racing and National Hunt racing during 1996,1997 and 1998. *Equine Veterinary Journal*. 2001; 33(5): 478-86.
- Yıldırım İG. Atlarda genel vücut yapısının morfometrik yöntemlerle değerlendirilmesi. Yüksek lisans tezi. Adnan Menderes Üniversitesi, Sağlık Bilimleri Enstitüsü, Anatomi Anabilim Dalı, Aydın, Türkiye. 2007.
- Yıldırım İG. İngiliz atlarında bacak konformasyonuna ait bazı parametreler ve bunların yaşa bağlı değişimi. Doktora tezi. Adnan Menderes Üniversitesi, Sağlık Bilimleri Enstitüsü, Anatomi Anabilim Dalı, Aydın, Türkiye. 2013.
- Yıldırım İG, Erden H. İngiliz atlarında sakatlık nedenlerine anatomik yaklaşımlar. *Bornova Veteriner Bilimleri Dergisi*. 2011; 33(47): 45-48.
- Yücel R. *Atların Ortopedik Hastalıkları*. Akif Yayıncılık, Ankara. 2005.